日腎会誌 2000；**42**(1)：16-23.

原　著

共焦点レーザー走査蛍光顕微鏡による小児微小変化型ネフローゼ症候群の腎糸球体係蹄壁陰性荷電の観察

坂上義次　中島　充　上田　卓　赤澤英樹
丸橋欣之　下山弘展　高川　健　上辻秀和*
吉岡　章

Analysis of glomerular anionic charge status in renal biopsy specimens of childhood minimal change nephrotic syndrome using confocal laser scanning microscopy

Yoshitsugu SAKAGAMI, Mitsuru NAKAJIMA, Taku UEDA, Hideki AKAZAWA, Yoshiyuki MARUHASHI, Hironobu SHIMOYAMA, Ken TAKAGAWA, Hidekazu KAMITSUJI*, and Akira YOSHIOKA

Department of Pediatrics, Nara Medical University,
*Department of Pediatrics, Nara Prefectural Nara Hospital, Nara, Japan

Analysis of glomerular anionic charge in human renal biopsy specimens has been restricted previously to staining of sites at the electron microscopic level, which is a product that needs skills and precludes a wide observable area. The introduction of a new tool, confocal laser scanning microscopy together with FITC conjugated poly-L-lysine as a cationic tracer, which demonstrates fixed anionic sites in thin sections from routinely formalin-fixed and paraffin-embedded renal biopsy tissue, has now enabled glomerular charge at light microscopic level. In this method, the patterns of staining in tissue showing minimal change nephrotic syndrome (MCNS) indicate that the intensity of anionic charge in 4 children with heavy proteinuria was significantly less than that in 7 children without proteinuria at remission, supporting previous observations using electron microscopy. Furthermore, staining the serial sections after methylation or saponification revealed that carboxyl components such as sialic acid may be responsible for proteinuria. We anticipate that this method may facilitate the investigation of the participation of charged components in the pathogenesis of MCNS and their role in relation to glomerular proteinuria.

Jpn J Nephrol 2000；42：16-23.

Key words：glomerular anionic charge, confocal laser scanning microscopy, FITC conjugated poly-L-lysine, minimal change nephrotic syndrome

緒　言

腎糸球体病変に伴う蛋白尿の成因として，糸球体係蹄壁に存在する size barrier の変化に加えて charge barrier の変化が重要である[1~3]。なかでも糸球体係蹄壁の陰性荷電が charge-selective barrier の主体をなし，蛋白尿の出現を左右するものとして重視されている。糸球体基底膜における陰性荷電の分布は，以前より polycation の性質を持つ試薬を用いて研究されてきたが，そのほとんどが電子顕微鏡による観察であった[4,5]。1980年代には，polyethyleneimine(PEI)を用いた電顕的観察[6,7]が導入され，微小変化型ネフローゼ症候群(minimal change nephrotic syndrome：MCNS)での基底膜陰性荷電の減少[8,9]や，腎炎の electron dense deposits における陰性荷電の消退などの知見が報告[6,7,10,11]されるようになった。これらの研究は，陰性荷電の減少を半定量的に捉えているものの，定量的でな

奈良県立医科大学小児科，*県立奈良病院小児科

(平成11年11月26日受理)

いことから客観性に乏しく，また，陰性荷電の減少に影響する成分などについては明確な分析がなされていない。さらに，電子顕微鏡で観察することから，視野が限られていることや，その操作に高度なテクニックを必要とすることなど短所も多い。

今回われわれは，糸球体係蹄壁の陰性荷電を光顕レベルで簡便かつ定量的に検索することを目的に，小児MCNSの腎生検パラフィン切片をFITC標識poly-L-lysineで染色し，共焦点レーザー走査蛍光顕微鏡(confocal laser scanning microscopy：CLSM)を用いて糸球体係蹄壁の染色輝度を観察した。さらに，陰性荷電の構成成分である硫酸基とカルボキシル基の染色輝度に対する関与を検討した。

対　象

1988年10月から1997年10月の間に奈良医大小児科ならびにその関連病院で腎生検を施行した7〜18歳の特発性ネフローゼ症候群11例(男児9例，女児2例)を対象とした。11例とも再発を繰り返したため腎生検を行い，いずれも光顕で微小変化型を示した。これらを腎生検時に高度の尿蛋白(3.5 g/日以上)を認めた4例(急性期群)とステロイド薬投与にて尿蛋白が陰性化していた7例(寛解期群)の2群に分けた。両群の染色条件の統一を図るため，成人の腎腫瘍で摘出された腎臓の病変のない正常成分(正常腎)を基準とし，それに対する比率を用いて検討した。なお，正常腎を本研究に用いることについては口頭で同意を得た。

方　法

1．腎組織パラフィン切片の作製

腎生検組織はFormol-MercuryおよびDubosqu-Brasil solutionにて固定し，定法のごとくエタノールで脱水後パラフィンに包埋した。通常の光顕病理検査に供した後，保存してあったブロックから3〜6 μm厚のパラフィン切片を薄切し，シランコーティングスライド(DAKO社製)に載せてpoly-L-lysine染色に供した。なお，基準とした正常腎組織は10％ホルマリンにて固定後，パラフィン包埋して保存されていたブロックから同様に薄切して用いた。

2．腎糸球体係蹄壁陰性荷電の観察

腎組織パラフィン切片をキシレンで脱パラフィンし，定法のごとくエタノール系列で加水した。0.2％ウシ血清アルブミン加0.05 Mトリス-塩酸(以下，BSA-Tris)緩衝液pH 7.0で0.5 mg/m*l*に希釈したFITC標識poly-L-lysine(Sigma社製)にて室温で1時間反応させた後，BSA-Tris緩衝液で5分間ずつ3回洗浄し，検鏡した。

3．腎糸球体係蹄壁陰性荷電に及ぼす硫酸基あるいはカルボキシル基の関与の観察

キシレンで脱パラフィンした腎組織切片スライドを100％エタノールに10分間浸漬した後，0.15 N塩酸-メタノール溶液に移し，37°C，4時間処理(methylation)することにより，カルボキシル基をメチルエステル化して硫酸基を識別した[12]。また，0.15 N塩酸-メタノール溶液で，60°C，4時間処理することにより，カルボキシル基をメチルエステル化するとともに硫酸基をメタノール分解して脱硫酸した後，1％水酸化カリウム-70％エタノール溶液で室温，20分間処理(saponification)することによりカルボキシル基を脱エステル化して回復させ，カルボキシル基を識別した[12]。硫酸基あるいはカルボキシル基に識別した腎組織切片スライドをエタノール系列で加水後，BSA-Tris緩衝液で0.5 mg/m*l*に希釈したFITC標識poly-L-lysineにて室温，1時間反応させた。BSA-Tris緩衝液で5分間ずつ3回洗浄した後，検鏡した。

4．正常腎における酵素処理後の糸球体係蹄壁陰性荷電の観察

キシレンで脱パラフィンし，定法のごとくエタノール系列で加水した正常腎組織切片を0.01 Mリン酸緩衝液pH 7.4(以下，PBS)で1 mg/m*l*に希釈したchondroitinase ABC，neuraminidase，heparitinaseあるいはhyaluronidase(いずれもSigma社製)で37°C，1時間処理した。PBSで洗浄後，BSA-Tris緩衝液で0.5 mg/m*l*に希釈したFITC標識poly-L-lysineにて室温，1時間反応させた。BSA-Tris緩衝液で5分間ずつ3回洗浄した後，検鏡した。各酵素処理後の腎糸球体係蹄壁陰性荷電の測定値は未処理の糸球体係蹄壁の平均染色輝度に対する酵素処理後の平均染色輝度の比率で表示した。

5．コントロール実験

キシレンで脱パラフィンし，定法のごとくエタノール系列で加水した腎組織切片をまずBSA-Tris緩衝液で0.5 mg/m*l*に希釈した未標識poly-L-lysineにて室温，1時間反応させた。その後，BSA-Tris緩衝液で0.5 mg/m*l*に希釈したFITC標識poly-L-lysineにて室温，1時間反応させ，BSA-Tris緩衝液で5分間ずつ3回洗浄した後，検鏡した。

6．CLSMによる腎糸球体係蹄壁陰性荷電の観察

FITC標識poly-L-lysineで染色された腎組織切片を，1/10容のTris緩衝液を混合したグリセリンで包埋し，

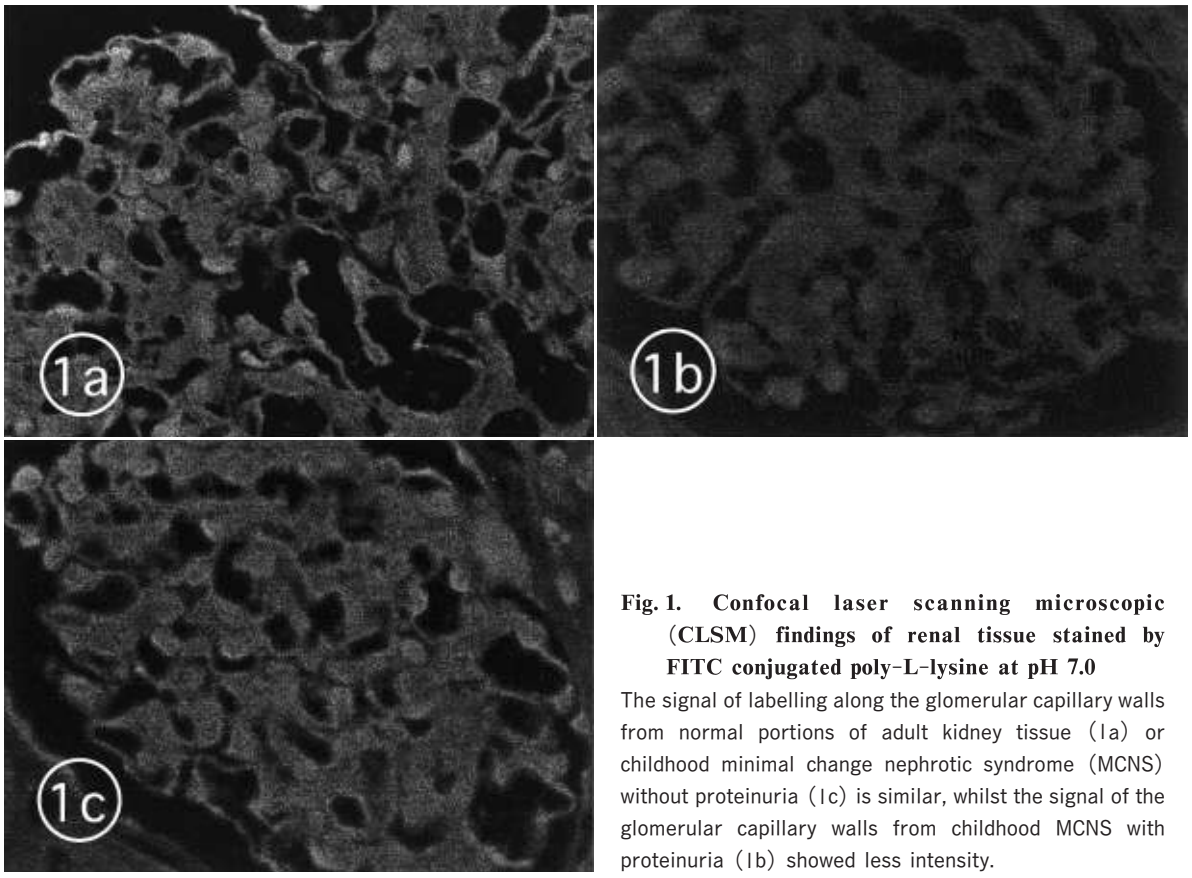

Fig. 1. Confocal laser scanning microscopic (CLSM) findings of renal tissue stained by FITC conjugated poly-L-lysine at pH 7.0

The signal of labelling along the glomerular capillary walls from normal portions of adult kidney tissue (1a) or childhood minimal change nephrotic syndrome (MCNS) without proteinuria (1c) is similar, whilst the signal of the glomerular capillary walls from childhood MCNS with proteinuria (1b) showed less intensity.

Bio-Rad 社製 MRC 600 共焦点レーザー走査蛍光顕微鏡で観察した。光源はアルゴンレーザーを用い，488 nm の励起波長にて各症例につき 3 個の糸球体を 400 倍で観察した。レーザー走査はコンピュータ制御下に行い，XY 軸を平面とする Z 軸方向に 1 μm 間隔でスキャンした 5〜10 枚の連続光学断層像をコンピュータに記録した。そのなかの 3 枚の高輝度連続光学断層像を合成し，1 個の糸球体につき 10 カ所の係蹄壁の平均輝度をヒストグラムを用いて測定した。各操作時に対照である正常腎の平均輝度も同様に求めることにより条件の統一を図り，各症例の正常腎に対する比率をその測定値とした。

7．統計学的検討

得られた測定値を Mann-Whitney の U テストで検討し，5 %未満を有意水準とした。

結　果

1．CLSM で観察した FITC 標識 poly-L-lysine の腎組織染色像

正常腎の糸球体では，係蹄壁およびメサンギウム領域が同程度に染色された(Fig. 1a)。MCNS の糸球体では，係蹄壁とメサンギウム領域が急性期(尿蛋白陽性)群では弱く(Fig. 1b)，寛解期(尿蛋白陰性)群では正常腎とほぼ同じ強さに染色された(Fig. 1c)。一方，硫酸基に識別後(methylation)の正常腎では細胞核がやや強く染色されたのに対し，係蹄壁とメサンギウム領域は弱く染色された(Fig. 2a)。MCNS の急性期群および寛解期群は，正常腎と同程度に染色され，その強度に明らかな差はなかった(Fig. 2b, c)。また，カルボキシル基に識別後(saponification)の正常腎は係蹄壁とメサンギウム領域が同程度に染色された(Fig. 3a)。MCNS の急性期群では，係蹄壁とメサンギウム領域ともに弱く染色されたが，その染色強度は寛解期群に比べ明らかに減弱していた(Fig. 3b, c)。正常腎だけでなく，MCNS の急性期群ならびに寛解期群の各切片における糸球体間の染色輝度に差はなく，特に係蹄壁の染色像はフレアがなく鮮明に観察され，その染色輝度とほぼ均一であった(Fig. 1〜3)。

2．腎糸球体係蹄壁陰性荷電の測定

Table 1 と Table 2 に各症例の腎糸球体係蹄壁陰性荷電の測定値を示す。急性期 4 例の平均値 0.814±0.091 に対

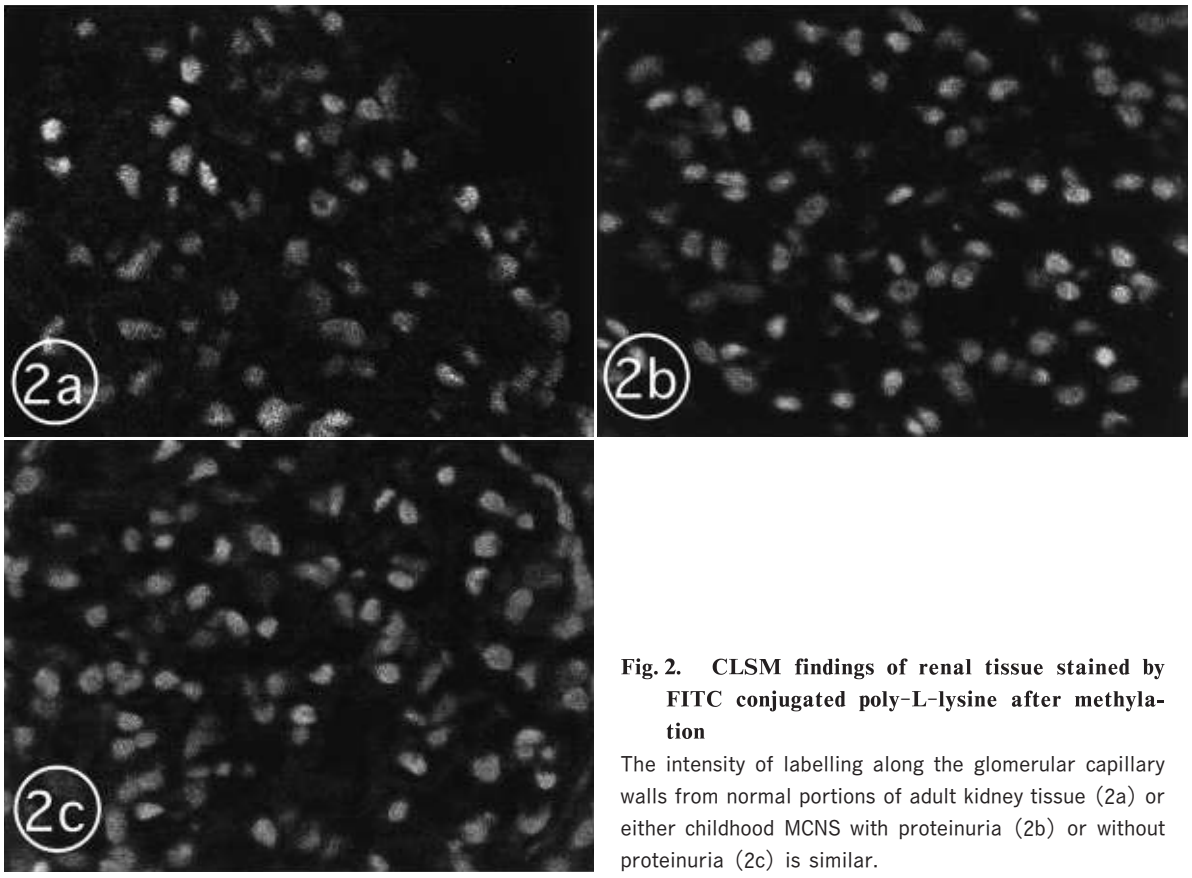

Fig. 2. CLSM findings of renal tissue stained by FITC conjugated poly-L-lysine after methylation

The intensity of labelling along the glomerular capillary walls from normal portions of adult kidney tissue (2a) or either childhood MCNS with proteinuria (2b) or without proteinuria (2c) is similar.

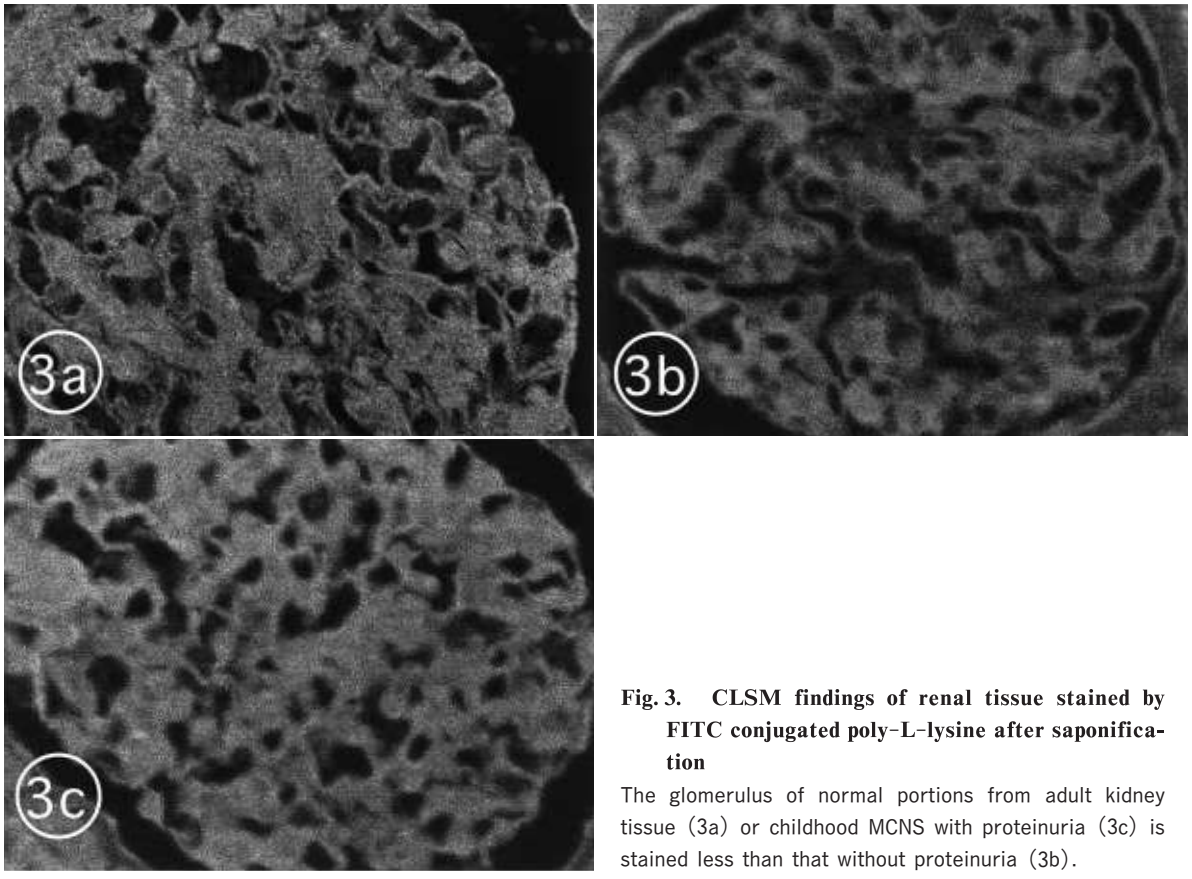

Fig. 3. CLSM findings of renal tissue stained by FITC conjugated poly-L-lysine after saponification

The glomerulus of normal portions from adult kidney tissue (3a) or childhood MCNS with proteinuria (3c) is stained less than that without proteinuria (3b).

Table 1. Intensity of glomerular anionic charge in MCNS with proteinuria

Case	Proteinuria (g/day)	Age	Sex	Pixel Ratio		
				pH 7.0	Methylation	Saponification
1	9.6	4	M	0.755	1.105	0.831
2	5.8	9	M	0.944	0.958	0.632
3	13.0	12	M	0.748	0.744	0.579
4	4.6	6	M	0.808	0.774	0.725
Mean (±1 SD)				0.814±0.091	0.895±0.169	0.692±0.111

Table 2. Intensity of glomerular anionic charge in MCNS without proteinuria

Case	Proteinuria	Age	Sex	Pixel Ratio		
				pH 7.0	Methylation	Saponification
5	(−)	6	M	1.863	0.945	n. d.
6	(−)	11	M	1.730	0.539	0.848
7	(−)	12	M	1.519	0.871	1.038
8	(−)	12	M	1.104	0.623	1.045
9	(−)	14	M	1.366	0.942	0.900
10	(−)	18	F	0.965	0.926	0.905
11	(−)	10	F	1.472	0.865	1.007
Mean (±1 SD)				1.431±0.320	0.816±0.165	0.957±0.083

n. d.：not done

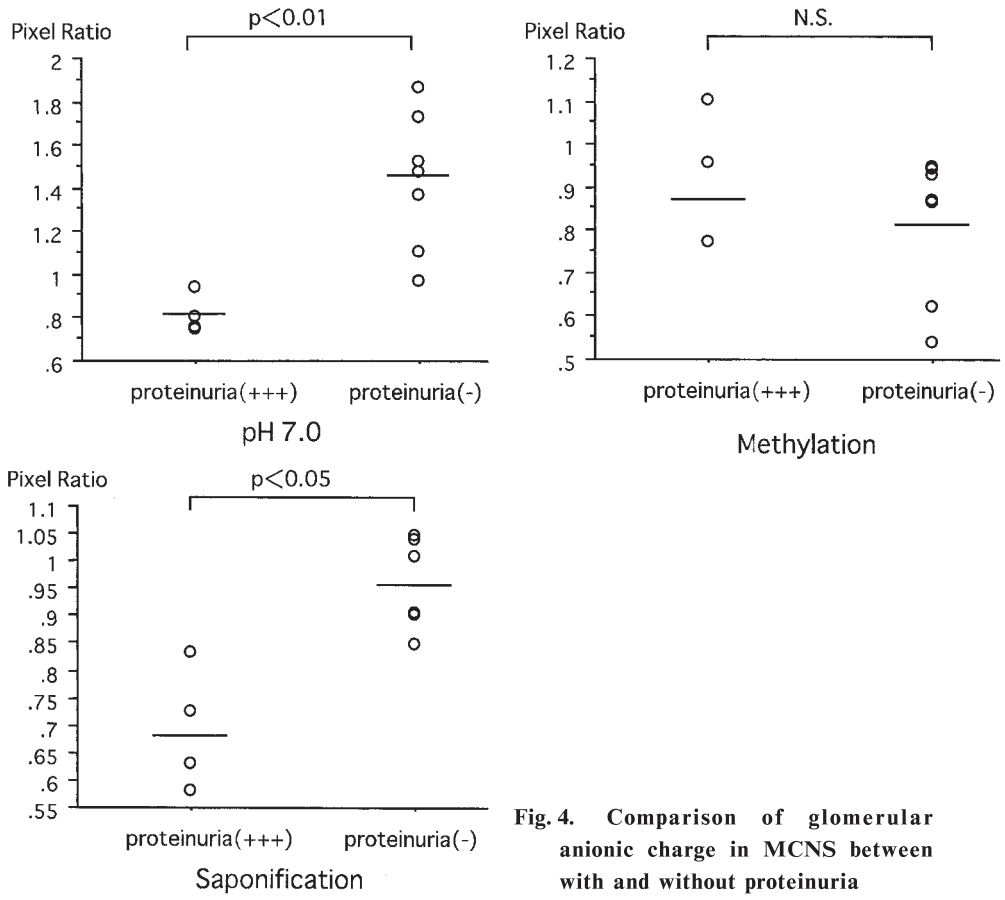

Fig. 4. Comparison of glomerular anionic charge in MCNS between with and without proteinuria

し，寛解期 7 例の平均値は 1.431±0.320 で，急性期群が寛解期群に比し有意（$p<0.01$）に低値であった（Fig. 4）。

3．硫酸基あるいはカルボキシル基に識別後の腎糸球体係蹄壁陰性荷電の測定

Table 1 と Table 2 に硫酸基あるいはカルボキシル基に

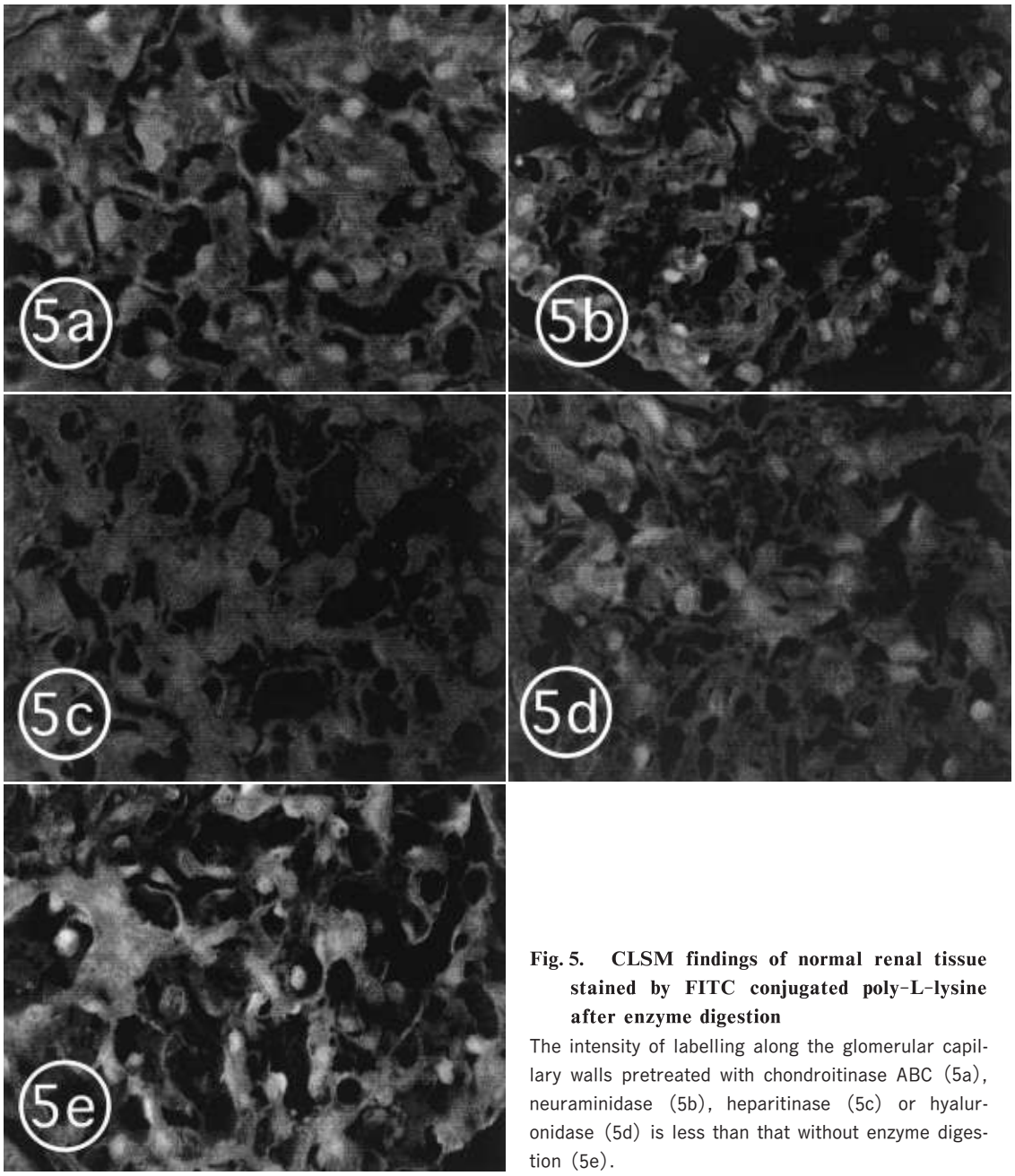

Fig. 5.　CLSM findings of normal renal tissue stained by FITC conjugated poly-L-lysine after enzyme digestion

The intensity of labelling along the glomerular capillary walls pretreated with chondroitinase ABC (5a), neuraminidase (5b), heparitinase (5c) or hyaluronidase (5d) is less than that without enzyme digestion (5e).

識別後の各症例の腎糸球体係蹄壁陰性荷電の測定値を示す。硫酸基に識別後(methylation)の平均値は，急性期群 0.895±0.169 に対し寛解期群 0.816±0.165 で，両群に有意差を認めなかった。一方，カルボキシル基に識別後(saponification)の平均値は，急性期群 0.692±0.111 に対し寛解期群 0.957±0.083 で，急性期群が寛解期群に比し有意($p<0.05$)に低値を示した(Fig. 4)。

4．正常腎における酵素処理後の糸球体係蹄壁陰性荷電の測定

各酵素処理後の染色像は未処理と同様の染色パターンであった(Fig. 5)が，糸球体係蹄壁の染色輝度は未処理のものに比して低く，その測定値は chondroitinase ABC 処理後 0.802，neuraminidase 処理後 0.816，heparitinase 処理後 0.598 ならびに hyaluronidase 処理後 0.881 であった。

5．コントロール実験

未標識 poly-L-lysine で前処理することにより，糸球体係蹄壁の染色輝度が減弱し，CLSM でのコンピュータへの取り込みは不可能であった。

考　察

従来の光学顕微鏡は XY 軸を平面とする分解能をもつが，CLSM はさらに Z 軸方向への分解能も有することを特徴とする蛍光顕微鏡である。厚い試料の任意の深さにおける光学断層像を容易に観察することができ，通常の蛍光顕微鏡でみられるフレアが除去されるため，鮮明な蛍光像が得られる。また，CLSM による蛍光像はデジタル化してコンピュータに取り込んでモニター上で観察するため，そのコンピュータに取り込んだ蛍光輝度をヒストグラムで定量することが可能である。しかも試料の任意の深さの焦点面からのみの蛍光を抽出してデジタル化するため，組織切片の厚さによる影響がなく，定量性に優れている[13,14]。

poly-L-lysine は強い陽性荷電をもったアミノ酸で，近年，金コロイド粒子や FITC を標識して cationic probe としていろいろな分野で用いられている[15,16]。特に poly-L-lysine-金コロイドは cationic colloidal gold と呼ばれ，すでに電顕レベルでの腎糸球体基底膜陰性荷電の半定量的検討にも応用されている[17~19]。一方，FITC 標識 poly-L-lysine は透析膜の陰性荷電の検索に用いた報告[20] はあるものの，腎糸球体の陰性荷電の研究に用いた報告はない。

今回われわれは，FITC 標識 poly-L-lysine を cationic probe として用い，CLSM で腎糸球体係蹄壁陰性荷電を定量的に観察した。本法を用いた腎糸球体陰性荷電の研究は世界に類をみず，われわれの調べた限りでは初めての報告である。本法は光顕レベルで観察できるため，操作が非常に簡便であること，複数の糸球体を同時に観察でき，腎組織切片上において陰性荷電の巣状変化を観察できること，また，パラフィン切片での染色が可能なため，保存してあるパラフィンブロックを利用できること，などの利点がある。さらに，CLSM とヒストグラムを用いることにより，客観的に陰性荷電の定量的検討が可能である。

本法による正常腎ならびに小児 MCNS の腎糸球体染色像では，固定方法が異なるものの，陰性荷電の分布に大きな違いはみられなかった。したがって，固定化陰性荷電は固定方法の違いによる影響を受けにくいものと考えられた。一方，小児の MCNS の腎糸球体係蹄壁陰性荷電を定量的に検討した結果，急性期群が寛解期群に比して有意に低い値を示した。かかる所見は諸家による電顕レベルの報告[8,9] と同様で，本疾患の尿蛋白の成因に糸球体係蹄壁陰性荷電の低下が関与していることを強く示唆するものと考えられた。また，今回の光顕レベルでの観察では，各症例において糸球体間に染色性の差はなく，いずれの糸球体も一様に陰性荷電低下の影響を受けていることがうかがわれた。

糸球体係蹄壁はシアル酸，ヘパラン硫酸，コンドロイチン硫酸，ヒアルロン酸およびラミニンなどで構築されており[18]，なかでもシアル酸とヘパラン硫酸が強い陰性荷電を有していると考えられている[8]。今回の chondroitinase ABC，neuraminidase，heparitinase あるいは hyaluronidase で酵素処理した正常糸球体切片の陰性荷電測定値が未処理のものに比べ減少しており，これらの酵素の基質であるコンドロイチン硫酸，シアル酸，ヘパラン硫酸ならびにヒアルロン酸など，陰性荷電を有する各物質が糸球体係蹄壁に局在していることが確認された。さらに，予め硫酸基あるいはカルボキシル基に識別した MCNS の腎糸球体係蹄壁陰性荷電を検討した結果，硫酸基に識別したものでは急性期群と寛解期群に有意差がみられなかったが，カルボキシル基に識別したものでは両群間に有意差を認めた。糸球体係蹄壁を構築する成分で強い陰性荷電を有する物質のうち，硫酸基をもつのはヘパラン硫酸が，また，カルボキシル基をもつのはシアル酸が相当する[18,21]。MCNS においてはシアル酸の減少によって糸球体係蹄壁の透過性が亢進し，それが尿蛋白の原因であるとする報告[8,22] があり，今回のわれわれの結果もこれを支持するものと考えられた。

以上のごとく，FITC 標識 poly-L-lysine と CLSM を用いた腎糸球体係蹄壁陰性荷電の光顕的観察は，簡便で定量性に優れ，各種腎疾患の腎組織陰性荷電の検索に有用と考えられた。

結　語

1）小児の MCNS の腎生検パラフィン切片を硫酸基あるいはカルボキシル基に識別後，FITC 標識 poly-L-lysine で染色した。CLSM で染色輝度を観察，定量し，急性期と寛解期における係蹄壁の陰性荷電を比較検討した。

2）本法で定量した陰性荷電は，これまでの電顕レベルの報告と同様に急性期が寛解期に比べ有意に低下し，寛解とともに正常化したことから，MCNS の尿蛋白の出現機序に係蹄壁の陰性荷電の関与が強く示唆された。

3）小児 MCNS の陰性荷電の減少にカルボキシル基の関与が示唆された。

4）本法は陰性荷電を光顕レベルで観察，定量でき，各種腎疾患の腎生検組織における糸球体陰性荷電の検索に有用である。

文　献

1. Brenner BM, Hostetter TH, Humes HD. Molecular basis of proteinuria of glomerular origin. N Engl J Med 1978；298：826–33.
2. Rennke HG, Patel Y, Venkatachalam MA. Glomerular filtration of proteins：Clearance of anionic, neutral, and cationic horseradish peroxidase in the rat. Kidney Int 1978；13：278–88.
3. 木下栄一，江上純一，石崎孝嗣，野村岳而．糸球体基底膜の荷電．腎と透析 1991；30：521–5.
4. Kanwar YS, Farquhar MG. Anionic sites in the glomerular basement membrane. J Cell Biol 1979；81：137–53.
5. Caulfield JP. Alterations in the distribution of Alcian Blue–staining fibrillar anionic sites in the glomerular basement membrane in aminonucleoside nephrosis. Lab Invest 1979；40：503–11.
6. 川上浩一郎，岡田　要．各種の腎糸球体腎炎における glomerular anionic sites の電顕的検討．日腎会誌 1985；27：1385–95.
7. 矢野一郎，岡田　要，宮尾益英．特発性膜性腎症における glomerular anionic sites の電子顕微鏡による観察．日腎会誌 1986；28：1311–9.
8. Blau EB, Haas JE. Glomerular sialic acid and proteinuria in human renal disease. Lab Invest 1973；28：477–81.
9. Carrie BJ, Salyer WR, Myers BD. Minimal change nephropathy：an electrochemical disorder of the glomerular membrane. Am J Med 1981；70：262–8.
10. Schneeberger EE, Stavrakis G, McCarthy K. Alterations in glomerular anionic sites in autologous immune complex nephritis. Lab Invest 1983；49：445–52.
11. Hirsch HZ, Ainsworth SK, Spicer SS, Kurtz EH, Brissie RM. Ultrastructural assessment by colloidal iron of the distribution and localization of anionic sites in human glomerulonephritides. Am J Pathol 1981；102：99–107.
12. Spicer SS. A correlative study of the histochemical properties of rodent acid mucopolysaccharides. J Histochem Cytochem 1960；8：18–35.
13. 長谷川　茂．共焦点レーザー蛍光顕微鏡の原理．細胞工学 1995；14：1081–9.
14. 長谷川　茂．共焦点レーザー走査蛍光顕微鏡の機能と操作．細胞工学 1995；14：1212–20.
15. Skutelsky E, Roth J. Cationic colloidal gold—a new probe for the detection of anionic cell surface sites by electron microscopy. J Histochem Cytochem 1986；34：693–6.
16. Vorbrodt AW. Demonstration of anionic sites on the luminal and albuminal fronts of endothelial cells with poly–L–lysine–gold complex. J Histochem Cytochem 1987；35：1261–6.
17. Goode NP, Shires M, Davison AM. Preparation and use of the poly–L–lysine–gold probe：a differential marker of glomerular anionic sites. Histochemistry 1992；98：67–72.
18. Goode NP, Shires M, Crellin DM, Davison AM. Detection of glomerular anionic sites in post–embedded ultra–thin sections using cationic colloidal gold. J Histochem Cytochem 1991；39：965–72.
19. 高川　健，中島　充，坂上義次，松永健司，平　康二，河原信吾，上辻秀和，吉岡　章．Cationic colloidal gold を用いたアミノヌクレオシド腎症の腎糸球体係蹄壁陰性荷電の観察．日腎会誌 1996；38：122.
20. Thomaneck U, Vienken J, Waldschläger U, Diamantoglou M, Schütt W, Falkenhagen D, Klinkmann H. Detection of charges and their distribution on dialysis membranes with cationic/anionic dyes using confocal laser scanning microscopy. Int J Artif Organs 1991；14：686–90.
21. Bertolatus JA, Lawrence GH. Polycation binding to glomerular basement membrane. Lab Invest 1987；56：170–9.
22. Quatacker J, Praet M. Ultrastructural alterations in the sialic acid distribution in minimal change disease and membranous glomerulonephritis. Path Res Pract 1987；182：188–94.