

両腎摘出を行った Denys-Drash 症候群の 1 例

山本勝輔*^{1,2} 山藤陽子*³ 里村憲一*¹

A case of Denys-Drash syndrome with prophylactic bilateral nephrectomy

Katsusuke YAMAMOTO*, Yoko SANTO*³, and Kenichi SATOMURA*¹

*¹ Division of Nephrology and Bone Metabolism, Department of Pediatrics, Osaka Medical Center and Research Institute for Maternal and Child Health, Osaka, *² Department of Pediatrics, Hyogo Prefectural Nishinomiya Hospital, Hyogo, *³ Department of Developmental Medicine, Osaka University Graduate School of Medicine, Osaka, Japan

Denys-Drash syndrome is a rare disorder consisting of pseudohermaphroditism, Wilms' tumor and nephropathy. We describe here a boy with severe hypospadias and undescended testes, who presented with end-stage renal failure at the age of 1 year and 8 months when he was referred to our hospital. Emergency hemodialysis was performed because of oliguria, edema and severe hypertension, and then peritoneal dialysis was started. The findings of the renal biopsy showed diffuse mesangial sclerosis, consistent with the characteristic change in Denys-Drash syndrome. The analysis of WT1 gene revealed a G-to-A point mutation at 1,186 resulting in a change from Asp to Asn at 396 in exon 9. Since he had no urine output and his kidneys were not functional and in addition, patients with this mutation have been reported to have a high risk of Wilms' tumor, bilateral nephrectomy was performed. The removed kidneys showed no malignancies. Since Denys-Drash syndrome is frequently associated with Wilms' tumor, renal biopsy and gene analysis should be performed on male patients with gonadal anomaly, such as hypospadias and/or undescended testes, and proteinuria.

Jpn J Nephrol 2003 ; 45 : 42-46.

Key words : Denys-Drash syndrome, WT1 gene, mutation

はじめに

Denys-Drash 症候群は Wilms 腫瘍, 男性仮性半陰陽, 糸球体腎症を三徴とする稀な疾患である^{1,2)}。三徴を呈したものを完全型, 呈していないものを不完全型と呼び, 不完全型においては腎病理所見が diffuse mesangial sclerosis であることが必要とされている³⁾。1991 年に Pelletier らは Denys-Drash 症候群は癌抑制遺伝子である WT1 遺伝子の突然変異がその病因であると報告した⁴⁾。われわれは, 仮性半陰陽と蛋白尿を認め, 急速に腎不全に陥った不完全型 Denys-Drash 症候群の男児例を経験し, 遺伝子異常の検索を行ったので報告する。

症 例

患 者 : 初診時 1 歳 8 カ月の男児

現病歴 : 当科初診時の 1 週間前から感冒様症状と浮腫が出現した。浮腫の増悪, 咳嗽, 起座呼吸を認めたため近医受診し, 重度の腎機能障害を指摘されたため, 当科紹介入院となった。

家族歴 : 同胞 2 名中第 2 子。腎疾患(-)

既往歴 : 生直後から尿道下裂, 両側停留精巣に気づかれていた。1 歳 2 カ月時に左側精巣固定術施行。術前検査にて尿蛋白(+3)であったが精査は行われていなかった。また, 術前検査での血中尿素窒素(BUN)値は 18.7 mg/dl,

*¹ 大阪府立母子保健総合医療センター第 2 小児内科, *² 現 兵庫県立西宮病院小児科, *³ 現 大阪大学大学院医学系研究科生体統合医学小児発達医学 (平成 14 年 11 月 13 日受理)

血清クレアチニン(Cr)値は 0.53 mg/dl, 尿中 β_2 microglobulin(β_2 MG)値は 5,130 μ g/l であった。染色体は 46XY であった。

入院時検査所見(Table 1)：ヘモグロビン値 8.4 g/dl と貧血を認めた。1 日尿量は 22 ml と乏尿を呈しており、尿蛋白、尿糖ともに強陽性、尿 β_2 MG 値も 26,390 μ g/l と著しい高値を示した。BUN 値 103.1 mg/dl, 血清 Cr 値 9.07 mg/dl, 血中 β_2 MG 値 35.18 mg/l と高値を示し、腎不全に陥っていた。

入院時現症：身長 82 cm。体重 11.95 kg(浮腫出現前に比べて 20%増加)。全身の浮腫を認めた。血圧 195/138 mmHg と著明な高血圧を呈していた。外陰部は尿道下裂と二分陰囊を認めた(Fig. 1)。

入院後経過：利尿剤の投与を行ったが利尿を認めないため、入院翌日から血液透析を開始した。血液透析は左鎖骨下静脈に挿入した 7Fr の COOK 社製 Hickman 型ダブルルーメン中心静脈カテーテルを用いて行った。その後も乏尿ないし無尿の状態が続いたため、入院 14 日目から腹膜透析に変更した。腹膜透析カテーテル留置時に腎生検および右精巣の固定術を施行した。臨床症状および腎生検組織から Denys-Drash 症候群が疑われたため、末梢血白血球を用いた WT1 遺伝子の解析を行った。その後、超音波検査および MRI にて Wilms 腫瘍発生の有無を観察していた。画像検査上腫瘍の発生は認めなかったが、2 歳 3 カ月時に右腎摘出術を施行し、3 歳 1 カ月時に左腎の摘出術を施行した。

腎組織所見：

腎生検所見(Fig. 2)；20 個の糸球体を認めた。ほとんどの糸球体は小さく未熟な外観を呈していた。正常に近い大きさの糸球体も基質が充満しており、糸球体係蹄はほとんど見られなかった。基質内に細胞が特定の配列を呈することなく存在しており、硬化もしくは形成異常と思われた。これらの糸球体病変は、び慢性のメサンギウム硬化像と考えられた。また、cystic に拡大した尿細管を多数認め、その中に PAS 陽性物質を有していた。間質には単核球が高度に浸潤していた。

右摘出腎(Fig. 3)；重量は 20 g, 貧血様で軟らかく、大きさは 54×35×18 mm であった。腎盂に黄色の結節を認めた。正常構造の糸球体はほとんど見当たらず、毛細血管の開いていない糸球体、基質の増加した糸球体、崩壊した糸球体がほとんどを占めていた。皮質表面に新生糸球体を思わせる細胞集合体を認めた。尿細管周囲に線維化を伴い、拡張した尿細管の一部で好酸性の貯留物を認め、一部

Table 1. Laboratory findings

Peripheral blood		Blood chemistries	
WBC	19,200/mm ³	Na	139 mEq/l
RBC	374×10 ⁴ /mm ³	K	5.9 mEq/l
Hb	8.4 g/dl	Cl	100 mEq/l
Ht	26.3 %	BUN	103.1 mg/dl
Plt	19.4×10 ⁴ /mm ³	Cr	9.07 mg/dl
Urinalysis		GOT	31 IU/l
pH	6.0	GPT	16 IU/l
SG	1.021	ALP	596 IU/l
prot	(+3)	TP	5.0 g/dl
glu	(+3)	Alb	2.7 g/dl
β_2 MG	26,390 μ g/l	Ca	8.3 mg/dl
urine volume	22 ml/day	P	8.9 mg/dl
		β_2 MG	35.18 mg/l
		T. Chol	385 mg/dl

Severe hypospadias is shown.

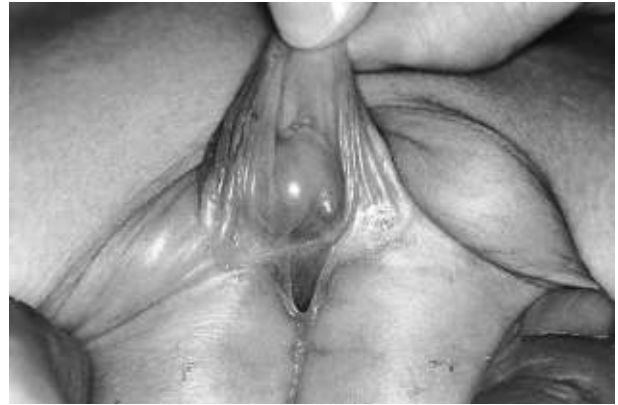

Fig. 1. Gonadal anomaly of the case

Severe hypospadias is shown.

に石灰化を認めた。間質には単核球が高度に浸潤し、所々で濾胞様構造をとっていた。また細動脈血管壁の肥厚も見られた。Wilms 腫瘍を思わせる部位はなかった。

左摘出腎(Fig. 4)；重量は 11 g, 貧血様、大きさは 50×30×20 mm であった。剖面では皮質髓質の境界不明瞭であり、腎盂の粘膜は正常であった。すべての糸球体は虚脱しており全硬化の状態であった。細動脈血管の多くも閉塞に近い状態で壁の肥厚を伴っていた。間質では、全面的に単核球の高度な浸潤を認めた。浸潤細胞の同定は行っていないが、すべてが血球系の細胞ではなく腎由来のものもある印象であった。尿細管の多くで、上皮が多層となり、増殖傾向であった。悪性所見は見当たらなかった。

WT1 遺伝子解析；末梢血白血球を用い既報の方法により WT1 遺伝子解析を行った⁴⁻⁷⁾。その結果、エクソン 9 における 1186 番目のグアニンからアラニンへの点突然変

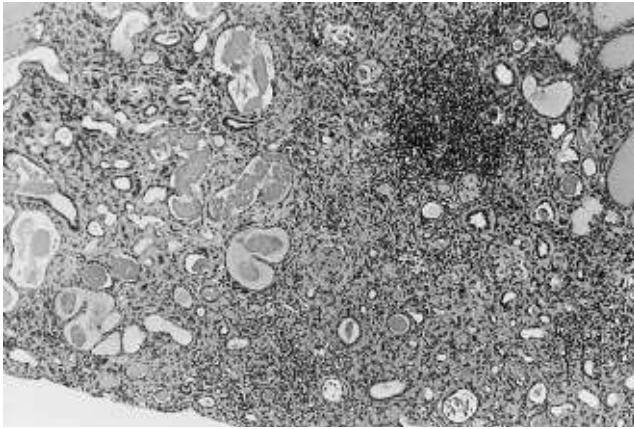


Fig. 2. Histopathological findings of renal biopsy
(PAS, ×100)

Almost all glomeruli show mesangial sclerosis. Some glomeruli show segmental sclerosis. Some tubules are collapsed, some are dilated with PAS-positive materials.

異をヘテロ遺伝子において認め、そのため 396 番目のアスパラギン酸がアスパラギンに変わるミスセンスミューテーションを引き起こしているものと思われた。なお、両親および同胞の遺伝子検索は行っていない。

考 察

Denys-Drash 症候群は Wilms 腫瘍の癌抑制遺伝子である 11p13 上の WT1 遺伝子の異常によるものとされている。生殖細胞 (germ line) の WT1 遺伝子における 1 本の対立遺伝子に生じた突然変異 (first hit) が Denys-Drash 症候群での性器異常と腎症の原因となり、腎体細胞 (somatic cell) でのもう 1 本の対立遺伝子に生じた突然変異 (second hit) が Wilms 腫瘍を生ずると考えられている⁸⁾。48 例の Denys-Drash 症候群における WT1 遺伝子異常のうち、これらの 92% がエクソン 7 以降の Zn フィンガー部位のものであり、特に、エクソン 9 が hot spot であるといわれている^{4,9,10)}。本症例での変異もエクソン 9 における突然変異であった。過去の報告^{4,8,14,16)}からも、この変異は遺伝子多型によるものではなく、Denys-Drash 症候群の原因となる変異であると思われた。Denys-Drash 症候群において Wilms 腫瘍の合併を認めた報告例を Table 2 に示す。本症例で認められた突然変異は Wilms 腫瘍の発症の見られたものであった。また、従来、Denys-Drash 症候群はエクソンの異常であるとされていたが、イントロンの異常を伴う例も報告されている。さらに、Denys-Drash 症候群の類縁疾患である Frasier 症候群¹⁹⁾は、Wilms 腫瘍を発症

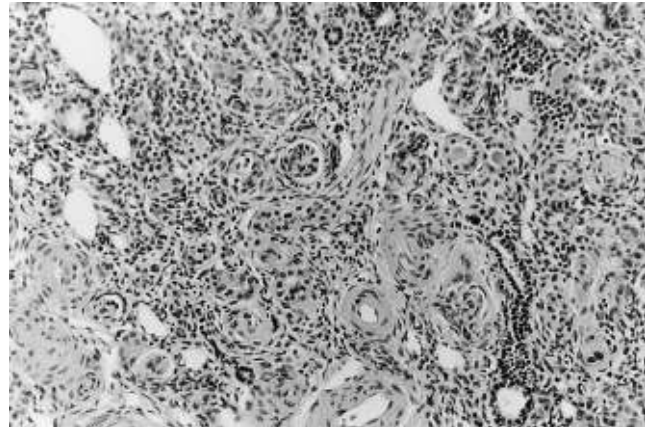


Fig. 3. Histopathological findings of the right kidney
(PAS, ×200)

All glomeruli show global sclerosis. There is severe interstitial infiltration.

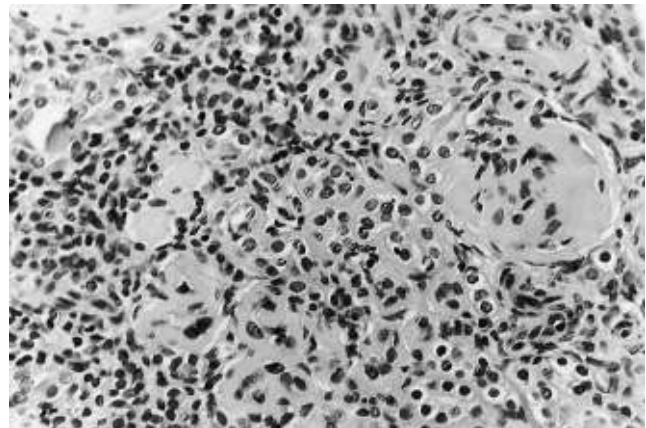


Fig. 4. Histopathological findings of the left kidney
(PAS, ×400)

All glomeruli are collapsed. There is severe interstitial infiltration. There is no tubular formation.

せず、Denys-Drash 症候群に比べて女性化が高度であり、非特異的な巣状分節状糸球体硬化症を病理所見とする腎症であり、腎障害の進行が緩徐であることを特徴とする疾患とされ²⁰⁾、その遺伝子異常は WT1 遺伝子のイントロン 9 の異常によるものとされていた²¹⁾。しかしながら、近年の報告では、Frasier 症候群における WT1 遺伝子のエクソンにおける異常も見つかっており²²⁾、また、Wilms 腫瘍を伴う Frasier 症候群も報告されている²³⁾。さらに、外性器異常や Wilms 腫瘍を伴わない isolated diffuse mesangial sclerosis においても WT1 遺伝子の異常が報告されており²⁴⁾、WT1 遺伝子異常と表現型の関係は、従来考えられていたものより複雑であると思われる。

Denys-Drash 症候群は高頻度に Wilms 腫瘍を合併する

Table 2. List of WT-1 mutations of Denys-Drash syndrome associated with Wilms' tumor

Exon	Mutation	Event	Wilms' tumor	References
3	C663G	Y221X	bilat.	7
6	821insG	FR-Stop	bilat.	8
6	827delA	FR-Stop	unilat.	7
int. 6	897 + 1g→c	splicing & FR-Stop	unilat.	11
8	G1064A	C355Y	unilat.	12, 13
8	T1078G	C360G	unilat.	14
8	C1084T	R362X	bilat.	14, 15
8	G1097A	R366H	unilat.	8
8	A1130G	H377R	unilat.	16
9	C1180T	R394W	bilat. unilat.	4, 6, 8, 13, 14, 15, 16, 17)
9	G1181C	R394P	unilat.	17
9	G1186A	D396N	bilat. unilat.	4, 8, 14, 16
9	T1993C	L398P	unilat.	5
9	C1201T	H401Y	unilat.	18

FR : frame shift, bilat. : bilateral,
unilat. : unilateral

(文献 10 より引用)

ため、両側の腎摘出を考慮する必要がある。diffuse mesangial sclerosis を呈する患者において、高血圧を伴う症例に対しては透析導入時に片腎摘、腎移植時に残存腎の摘出を行い、高血圧を伴わない症例では腎移植時に移植側の腎摘出、残存腎に対しては超音波検査によるスクリーニングを行う方法を提唱する報告²⁹⁾もあるので、本症例においても同様の経過観察が可能であったかもしれない。本症例においては、透析導入後はコントロール困難な高血圧を認めておらず、また、1回/月程度の腎エコー、1回/3カ月程度の腹部MRIにてWilms腫瘍のないことを観察しており、経過中の画像検査では腫瘍の発症を認めなかった。しかしながら、本症例において認められた遺伝子異常が過去にWilms腫瘍の発生を認めた突然変異であったこと、自排尿を認めず腎機能が廃絶していることから予防的に腎摘出術を行うこととした。摘出腎の組織所見では悪性像を認めないものの、著しい間質への細胞浸潤を認めた。浸潤細胞の由来が同定できていないため推測にすぎないが、間質への浸潤細胞のなかには腎由来の細胞も含まれている可能性がある。Wilms腫瘍は間質に残存していた未分化な腎間葉細胞を由来として発症すると考えられており、本症例においては、腎摘出を行わず放置した際には腫瘍へ進展していた可能性も否定できないものと考えている。

結 語

外性器異常と蛋白尿を認め腎不全に陥った男児例を経験した。外陰部所見、腎生検所見、WT1遺伝子検査結果から不完全型Denys-Drash症候群と診断した。

Denys-Drash症候群は高頻度にWilms腫瘍を併発し、また、本症例の遺伝子異常が過去にWilms腫瘍を発症した報告の遺伝子異常と同一部位であったため、予防的に腎摘出術を行った。

外性器奇形を持つ患者において蛋白尿を認めた際にはDenys-Drash症候群を考慮し、積極的な腎生検・遺伝子検査により確定診断を行う必要がある。

謝 辞

稿を終えるにあたりWT1遺伝子検査を行っていただいた慶應義塾大学医学部病理学教室の高田礼子先生、菊池春人先生、そして秦順一先生に深謝いたします。

文 献

1. Denys P, Malvaux P, Van Den Berghe H, Tanghe W, Proesmans W. Association d'un syndrome anatomo-pathologique de pseudohermaphroditisme, masculin, d'une tumeur de Wilms, d'une nephropathie parenchymateuse et d'un mosaïcisme XX/XY. Arch Fran Ped 1967 ; 24 : 729-39.
2. Drash A, Sherman F, Hartmann WH, Blizzard RM. A syndrome of pseudohermaphroditism, Wilms' tumor, hypertension, and degenerative renal disease. J Pediatr 1970 ; 76 : 585-93.
3. Habib R, Loirat C, Gubler MC, Niaudet P, Bensman A, Levy M, Broyer M. The nephropathy associated with male pseudohermaphroditism and Wilms' tumor (Drash syndrome) : a distinctive glomerular lesion—report of 10 cases. Clin Nephrol 1985 ; 24 : 269-78.
4. Pelletier J, Bruening W, Kashtan CE, Mauer SM, Manivel JC, Striegel JE, Houghton DC, Junien C, Habib R, Fouser L, Fine RN, Silverman BL, Haber DA, Housman D. Germline mutations in the Wilms' tumor suppressor gene are associated with abnormal urogenital development in Denys-Drash syndrome. Cell 1991 ; 67 : 437-47.
5. Tsuda M, Sakiyama T, Kitagawa T, Watanabe S, Watanabe T, Takahashi S, Kawaguchi H, Ito K. Molecular analysis of two Japanese cases of Denys-Drash syndrome. J Inherit Metab Dis 1993 ; 16 : 876-80.
6. Poulat F, Morin D, König A, Brun P, Giltay J, Sultan C, Dumas R, Gessler M, Berta P. Distinct molecular origins for Denys-Drash and Frasier syndromes. Hum Genet 1993 ; 91 : 285-6.

7. Bardeesy N, Zabel B, Schmitt K, Pelletier J. WT1 mutations associated with incomplete Denys-Drash syndrome define a domain predicted to behave in a dominant-negative fashion. *Genomics* 1994 ; 21 : 663-4.
8. Baird PN, Santos A, Groves N, Jadresic L, Cowell JK. Constitutional mutations in the WT1 gene in patients with Denys-Drash syndrome. *Hum Mol Genet* 1992 ; 1 : 301-5.
9. Ogawa O, Eccles MR, Yun K, Mueller RF, Holdaway MD, Reeve AE. A novel insertional mutation at the third zinc finger coding region of the WT1 gene in Denys-Drash syndrome. *Hum Mol Genet* 1993 ; 2 : 203-4.
10. Little M, Wells C. A clinical overview of WT1 gene mutations. *Hum Mutat* 1997 ; 9 : 209-25.
11. Schneider S, Wildhardt G, Ludwig R, Royer-Pokora B. Exon skipping due to a mutation in a donor splice site in the WT-1 gene is associated with Wilms' tumor and severe genital malformations. *Hum Genet* 1993 ; 91 : 599-604.
12. Kikuchi H, Akasaka Y, Kurosawa Y, Yoneyama H, Kato S, Hata J. A critical mutation in both WT1 alleles is not sufficient to cause Wilms' tumor. *FEBS Lett* 1995 ; 360 : 26-8.
13. Sakai A, Tadokoro K, Yanagisawa H, Nagafuchi S, Hoshikawa N, Suzuki T, Kohsaka T, Hasegawa T, Nakahori Y, Yamada M. A novel mutation of the WT1 gene (a tumor suppressor gene for Wilms' tumor) in a patient with Denys-Drash syndrome. *Hum Mol Genet* 1993 ; 2 : 1969-70.
14. Little MH, Williamson KA, Mannens M, Kelsey A, Gosden C, Hastie ND, van Heyningen V. Evidence that WT1 mutations in Denys-Drash syndrome patients may act in a dominant-negative fashion. *Hum Mol Genet* 1993 ; 2 : 259-64.
15. Clarkson PA, Davies HR, Williams DM, Chaudhary R, Hughes IA, Patterson MN. Mutational screening of the Wilms's tumour gene, WT1, in males with genital abnormalities. *J Med Genet* 1993 ; 30 : 767-72.
16. Nordenskjold A, Friedman B, Anvret M. WT1 mutations in patients with Denys-Drash syndrome : a novel mutation in exon 8 and paternal allele origin. *Hum Genet* 1994 ; 93 : 115-20.
17. Bruening W, Bardeesy N, Silverman BL, Cohn RA, Machin GA, Aronson AJ, Housman D, Pelletier J. Germline intronic and exonic mutations in the Wilms' tumour gene (WT1) affecting urogenital development. *Nat Genet* 1992 ; 1 : 144-8.
18. Baird PN, Cowell JK. A novel zinc finger mutation in a patient with Denys-Drash syndrome. *Hum Mol Genet* 1993 ; 2 : 2193-4.
19. Frasier SD, Bashore RA, Mosier HD. Gonadoblastoma associated with pure gonadal dysgenesis in monozygotic twins. *J Pediatr* 1964 ; 64 : 740-5.
20. Moorthy AV, Chesney RW, Lubinsky M. Chronic renal failure and XY gonadal dysgenesis : "Frasier" syndrome—a commentary on reported cases. *Am J Med Genet* 1987 ; (Suppl) 3 : 297-302.
21. Barbaux S, Niaudet P, Gubler MC, Grunfeld JP, Jaubert F, Kuttann F, Fekete CN, Souleyreau-Therville N, Thibaud E, Fellous M, McElreavey K. Donor splice-site mutations in WT1 are responsible for Frasier syndrome. *Nature Genet* 1997 ; 17 : 467-70.
22. Kohsaka T, Tagawa M, Takekoshi Y, Yanagisawa H, Tadokoro K, Yamada M. Exon 9 mutations in the WT1 gene, without influencing KTS splice isoforms, are also responsible for Frasier syndrome. *Hum Mutat* 1999 ; 14 : 466-70.
23. Barbosa AS, Hadjiathanasiou CG, Theodoridis C, Papanastasiou A, Tar A, Merksz M, Györfvári B, Sultan C, Dumas R, Jaubert F, Niaudet P, Moreira Filho CA, Cotinot C, Fellous M. The same mutation affecting the splicing of WT1 gene is present on Frasier syndrome patients with or without Wilms' tumor. *Hum Mutat* 1999 ; 13 : 146-53.
24. Jeanpierre C, Denamur E, Henry I, Cabanis MO, Luce S, Cecille A, Elion J, Peuchmaur M, Loirat C, Niaudet P, Gubler MC, Junien C. Identification of constitutional WT1 mutations, in patients with isolated diffuse mesangial sclerosis, and analysis of genotype/phenotype correlations by use of a computerized mutation database. *Am J Hum Genet* 1998 ; 62 : 824-33.
25. Gagnadoux MF, Habib R. Should bilateral nephrectomy be carried out in all children with diffuse mesangial sclerosis prior to renal transplantation in view of the connection with Drash syndrome and therefore the risk of a Wilms' tumour developing? *Pediatr Nephrol* 1992 ; 6 : 266.