日腎会誌 2009；**51**(7)：884-890.

症　例

急性腎不全となり血液透析を必要とした重症急性糸球体腎炎の 3 例

橋本　梓[*1]　山田　慶[*2]　加賀俊江[*3]　清水阿里[*4]
松田明子[*4]　雫　淳一[*4]　阿部恭知[*3]　遠藤真理子[*3]
若井幸子[*3]　小倉三津雄[*3]

Three adult cases of severe acute glomerulonephritis with acute renal failure requiring hemodialysis

Azusa HASHIMOTO[*1], Kei YAMADA[*2], Toshie KAGA[*3], Ari SHIMIZU[*4], Akiko MATSUDA[*4], Junichi SHIZUKU[*4], Yasutomo ABE[*3], Mariko ENDO[*3], Sachiko WAKAI[*3], and Mitsuo OGURA[*3]

[*1]Division of Nephrology, Department of Internal Medicine, Juntendo University School of Medicine, Tokyo, [*2]Department of Nephrology, Shizuoka General Hospital, Shizuoka, [*3]Department of Nephrology, Ohkubo Hospital, Tokyo, [*4]Fourth Department of Internal Medicine, Tokyo Women's Medical University, Tokyo, Japan

要　旨

溶連菌感染後急性糸球体腎炎(APSGN)は典型的には 2 週間ほどで自然軽快する疾患であるが，重症化し急性腎不全を呈する症例も存在する。急性腎不全となり血液透析を必要とした重症急性糸球体腎炎の 3 症例を経験した。

症例 1 は 68 歳女性。ネフローゼ症候群および急性腎不全を合併しており，血液透析と二重膜濾過血漿交換(DFPP)を施行し透析は離脱した。腎生検により半月体性糸球体腎炎と診断。蛋白尿，腎障害の遷延に対して，ステロイド治療を行い良好な反応を得た。

症例 2 は 22 歳男性。軽度の肺炎を合併し，乏尿を伴う急性腎不全を呈して血液透析を施行。腎生検にて，ワイヤーループ様の内皮下沈着を認め，ステロイドパルス療法を行ったところ，利尿がつき，ネフローゼ症候群を呈した。ステロイド後療法で，蛋白尿，腎機能とも改善した。

症例 3 は 29 歳男性。急性腎不全を呈しており，利尿薬に反応が悪く溢水状態が続くため血液透析を施行。溢水は改善したが，発症後 2 週間を過ぎても利尿期とならず，データは悪化，IgG が高値であり免疫学的な異常が考えられたため，DFPP を 3 回施行したところ，最終日より利尿期となり，症状および検査所見は劇的に改善した。血液透析離脱後に開腹腎生検を施行し，管内増殖性糸球体腎炎回復期と診断された。

APSGN の治療は支持療法が主体であるが，急性腎不全，ネフローゼ症候群を呈する例，腎生検にて半月体を形成，ワイヤーループ様内皮下沈着を呈する例ではステロイド治療や DFPP も有用であると考える。

Acute poststreptococcal glomerulonephritis (APSGN) typically recovers within 2 weeks with conservative therapy, but severe cases are known to develop acute renal failure and/or nephrotic syndrome. We experienced 3 adult cases of APSGN with acute renal failure.

All 3 cases required hemodialysis, 2 cases received double filtration plasmapheresis, and 2 cases received steroid therapy. In all cases, renal biopsy specimens showed endocapillary proliferative glomerulonephritis. One

[*1] 順天堂大学医学部腎臓内科　[*2] 静岡県立病院腎臓内科　[*3] 東京都保健医療公社大久保病院　[*4] 東京女子医科大学腎臓内科

(平成 21 年 4 月 14 日受理)

case had 25 % cellular crescents and the others showed wide subendothelial deposits. There were no tubulointerstitial lesions.

These 3 cases of severe APSGN with acute renal failure showed the benefits of combination therapy, hemodialysis, double filtration plasmapheresis and steroid therapy. Further clinical study is required to determine which therapy, double filtration plasmapheresis or steroid therapy, is useful.

Jpn J Nephrol 2009；51：884-890.

Key words：acute poststreptococcal glomerulonephritis（APSGN）, acute renal failure, nephrotic syndrome, double filtration plasmapheresis, steroid

はじめに

急性糸球体腎炎は典型的には 2 週間ほどで自然軽快する疾患であるが，重症化し急性腎不全を呈する症例は，小児で 1 %未満, 成人ではそれよりやや多いといわれている。組織所見では，多くは管内増殖性腎炎像を呈するが，重症例では半月体を形成する症例も存在する。

今回われわれは，急性腎不全となり血液透析を必要とした重症急性糸球体腎炎の 3 症例を報告する。

症 例 1

患　者：68 歳，女性

現病歴：入院 5 カ月前より感冒症状出現。近医通院し改善と再燃を繰り返していた。入院 1 カ月前 38℃の発熱, 咳, 痰が 2 日間続き，近医を受診し投薬を受けた。その際 Cr 0.9 mg/dL であった。入院 3 週間前より頻尿，乏尿，浮腫を自覚し，尿蛋白が出現した。入院 8 日前，発熱し全身へ浮腫が増強，Cr 1.5 mg/dL まで上昇。その後 Cr 7.5 mg/dL となり急性腎不全の診断で当院紹介入院となった。

既往歴：25 歳 虫垂炎，54 歳 高血圧，高脂血症，高尿酸血症，66 歳 糖尿病，緑内障，子宮脱（手術）

家族歴：父母 脳卒中，伯父 心疾患，弟 膵臓癌。腎疾患の家族歴はなし

薬剤使用歴：市販の咳止め薬，シプロフロキサシン，ジクロフェナクを使用

身体所見：身長 152 cm，体重 78.5 kg，血圧 177/107 mmHg，脈拍 86/分・整，体温 37.0℃，眼瞼浮腫あり，呼吸音正常，第 2 肋間胸骨右縁に Leveine 2 度の収縮期雑音あり，腹部膨満，圧痛なし，波動なし，肝脾腫なし，四肢浮腫あり，紫斑なし

検査所見：尿検査は尿蛋白（3＋），1 日尿蛋白 4.8 g/日，尿潜血（3＋），沈渣では赤血球 11～20/HPF，硝子円柱，上皮円柱，顆粒円柱，ロウ様円柱，変形赤血球が認められた。FE_{Na} 0.013 %であった。Hb 10.8 g/dL，WBC 12,240/μL，CRP 3.2 mg/dL と炎症所見を認めた。BUN 105.8 mg/dL，Cr 7.5 mg/dL と上昇。TP 6.3 g/dL，Alb 2.9 g/dL と低下していた。免疫学的検査では，ASO 468 IU/mL の上昇がみられ，CH50 感度以下，C3 63 mg/dL，C4 24 mg/dL を認めた。ANCA および抗 GBM 抗体は陰性であった。胸部単純 X 線写真上心拡大を認め，腹部エコーでは腎萎縮は認めなかった。

入院後経過（Fig. 1）：入院時，ネフローゼ症候群を伴う急性腎不全で，年齢，発症経過より血管炎を第一に考え，治療を優先して血液透析と二重膜濾過血漿交換（DFPP）を施行し腎機能は速やかに改善した。しかし，補体低下，ASO 上昇，不完全な治療を繰り返す感染の既往などから，急性糸球体腎炎の可能性が最も考えられた。また，尿蛋白が持続していることより，ステロイドの適応検討のため腎生検を行った。

腎生検の結果は半月体性糸球体腎炎という所見であり，ステロイド治療を開始し，尿蛋白の陰性化，BUN，Cr の正常化を認め良好な反応を得た。

その後外来経過観察となり，プレドニゾロン（PSL）を徐々に減量した。外来にて尿蛋白の出現，BUN，Cr の上昇は認めず，また低補体血症も改善した（入院 3 カ月後の外来受診時 CH50 49.1 U/mL，C3 103 mg/dL，C4 22 mg/dL）。

病理所見（Fig. 2）：光顕にて採取された糸球体の 25 %に細胞性半月体が見られた。糸球体は多核球や単核球が管内に浸潤し腫大し，内皮細胞の腫大が認められた。蛍光抗体法では C3 の係蹄壁への沈着が見られ，一部は融合しており Garland type と考えられた。電顕では上皮下にハンプの沈着を認めた。

症 例 2

患　者：22 歳，男性

現病歴：入院 15 日前より発熱・咽頭痛が出現。入院 7

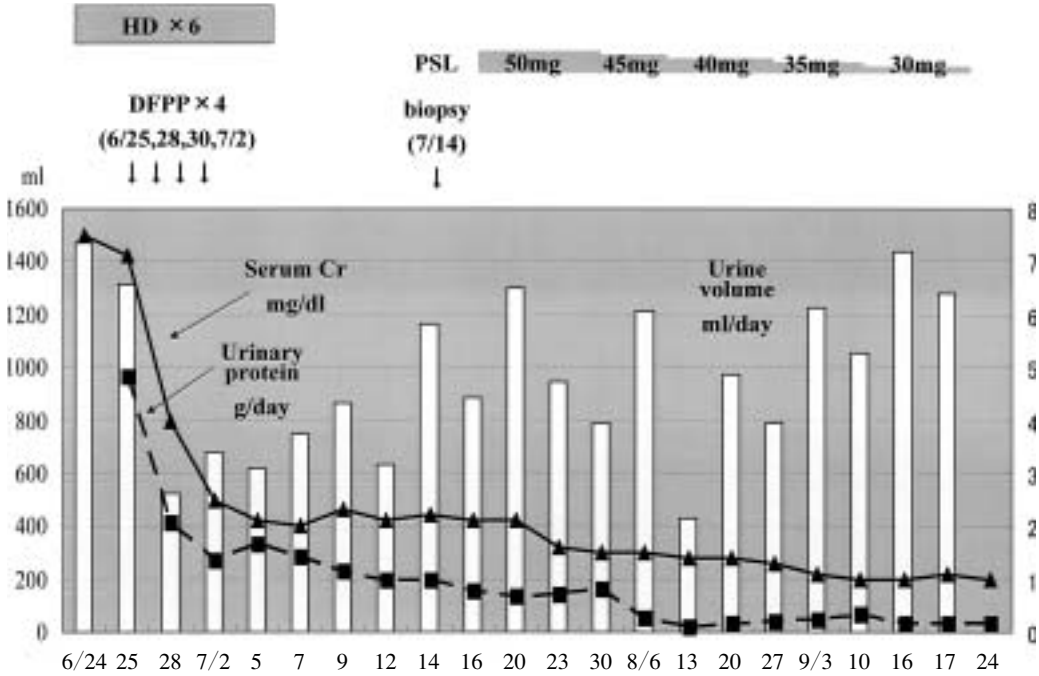

Fig. 1. Clinical course of case 1
HD：hemodialysis, PSL：prednisolone, DFPP：double filtration plasmapheresis

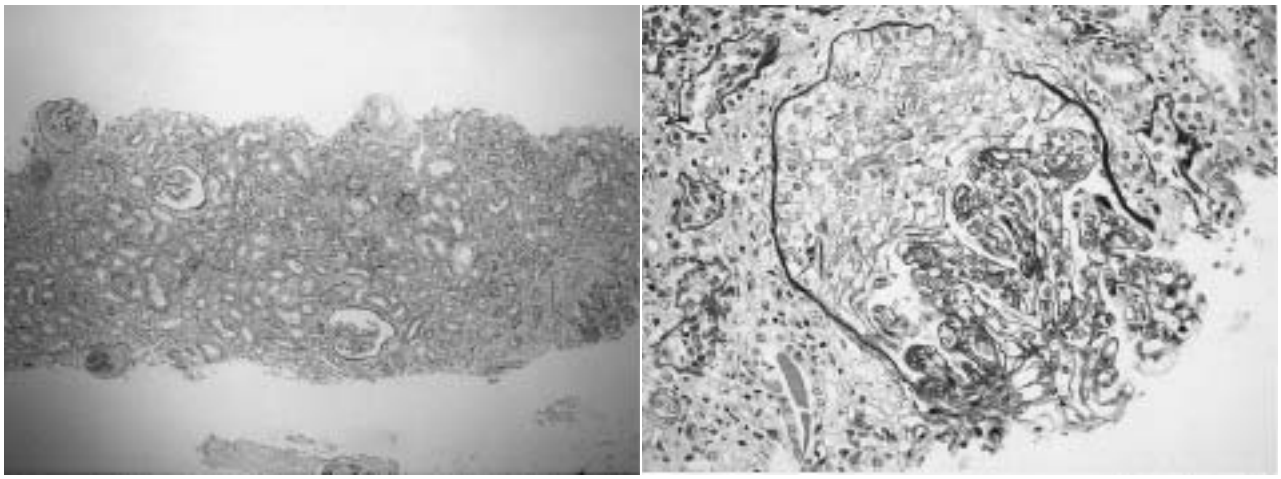

Fig. 2. Light microscopic findings（Periodic acid Schiff stain）in case 1 a｜b
a：Cellular crescents are observed in 2 of 4 glomeruli. One glomerulus is global sclerosis.（×100）
b：Glomeruli with cellular crescent formation are observed.（×400）

日前に他院を受診し一時軽快した。その後も上気道症状は持続し，咳が出現。再び発熱・嘔気・嘔吐が認められた。当院内科を受診し，腎不全（BUN 47 mg/dL，Cr 5.0 mg/dL）と診断され即日入院となった。

身体所見：血圧 116/68 mmHg，脈拍 88/分・整，眼瞼浮腫，扁桃腫大，咽頭発赤，頸部リンパ節腫脹を認めた。

検査所見：尿所見は尿蛋白（3＋），潜血（2＋），硝子円柱，顆粒円柱が認められた。FE_{Na} 0.1 %であった。Hb 12 g/dL，WBC 13,600/μL，CRP 5.1 mg/dL と炎症所見を認めた。TP 6.5 g/dL と低下，BUN 47.7 mg/dL，Cr 5.1 mg/dL，尿酸 10.4 mg/dL と上昇していた。免疫学的検査では ASO 251 IU/mL，ASK 2,560 倍の増加がみられ，CH50 10 U/mL 未満，C3 26 mg/dL，C4 5 mg/dL の低下，IgA 609 mg/dL の増加を認めた。胸部単純 X 線写真で右下肺野に肺炎像を認めた。

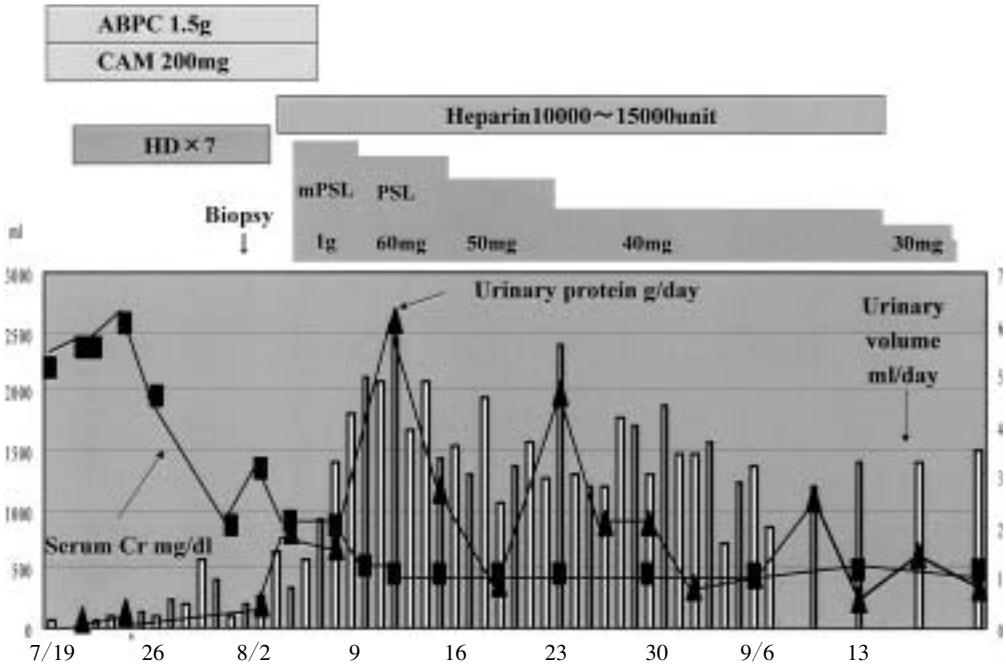

Fig. 3.　Clinical course of case 2
ABPC：ampicillin，CAM：clarithromycin，HD：hemodialysis，mPSL：methylprednisolone，PSL：prednisolone

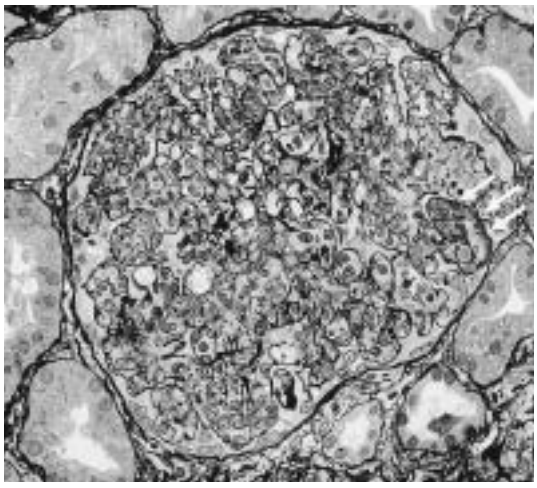

Fig. 4.　Light microscopic findings（Periodic acid-methenamine-silver stain）in case 2（×400）
Wire loop-like deposits of capillary walls are observed.

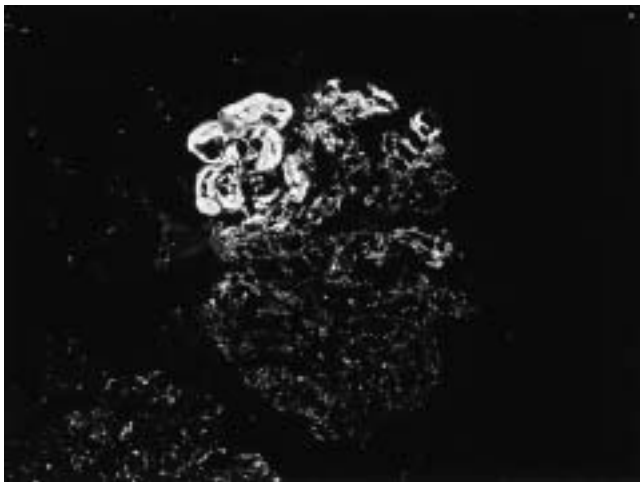

Fig. 5.　Glomerular deposition of C3 in case 2（×400）
Bright diffuse granular staining in the glomerular capillary walls and mesangial areas are observed.

入院後経過（Fig. 3）：入院時より肺炎に対して抗生物質投与を行いながら，補液や利尿薬で経過を追ったが，無尿であり，血清 Cr 増加のため血液透析を施行した。腎生検の所見より，腎機能の改善を期待しステロイドパルス療法に踏み切った。パルス療法後から急速に利尿が得られ，その後ネフローゼ症候群を呈したが，膠原病に準じた治療を行うことで腎機能の改善が得られた。

病理所見（Fig. 4）：光顕上，糸球体は多核球や単核球が浸潤し腫大し，内皮細胞の腫大などの感染後急性糸球体腎炎の所見に加えて，ワイヤーループ様の著明な内皮下沈着物を認めた。蛍光抗体法（Fig. 5）では C3 の係蹄壁への沈着が見られた。電顕では上皮下にハンプの沈着を認めた。

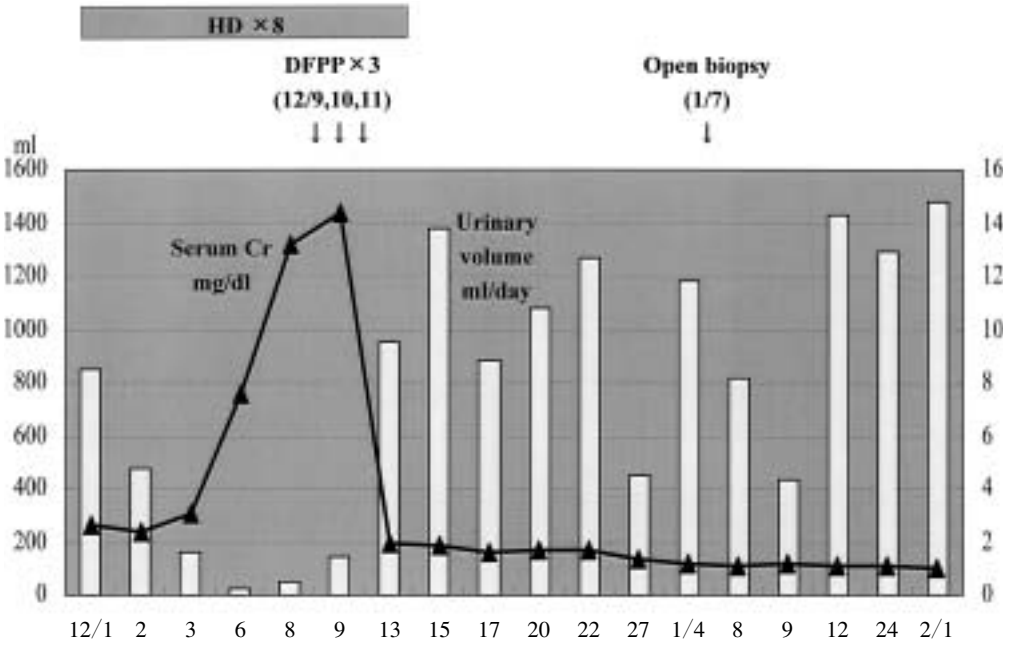

Fig. 6. Clinical course of case 3
HD：hemodialysis, DFPP：double filtration plasmapheresis

症 例 3

患　者：29 歳，男性

現病歴：入院 1 カ月前より感冒様症状が出現し，近医にて内服処方されたが改善せず，入院 10 日前より下腿浮腫，息切れ，全身倦怠感，全身浮腫が徐々に進行し，近医より紹介となり急性腎不全(BUN 66.1 mg/dL，Cr 2.6 mg/dL)，うっ血性心不全の診断にて即日入院となった。

家族歴：父方の家系は透析患者が多いこと，母は慢性肝炎，兄　C 型肝炎，姉　胆嚢癌，兄(次男)胆石(胆摘)

薬剤使用歴：入院 1 カ月前に内服した咳止めカプセル(市販)のみであった。

身体所見：身長 172.2 cm，体重 140.7 kg(普段 100～120 kg)，体温 37.2℃，血圧 192/121 mmHg，脈拍 94/分・整，眼瞼浮腫著明, 両肺野に coarse crackle あり, 過剰心音なし，心雑音なし，腹部膨満，圧痛なし，波動なし，全身浮腫著明であった。

検査所見：尿所見は濃縮尿で，蛋白(3＋)，潜血(3＋)，沈渣では硝子円柱，顆粒円柱，上皮円柱，赤血球円柱，変形赤血球が認められた。FE_{Na} 0.2 %であった。Hb 12.2 g/dL，WBC 13,200/μL，CRP 6.7 mg/dL と炎症所見を認めた。BUN 66.1 mg/dL，Cr 2.6 mg/dL，尿酸 17.8 mg/dL と上昇していた。免疫学的検査では ASO 495 IU/mL，ASK 2,560 倍の増加がみられた。CH50 12.6 U/mL，C3 26 mg/dL，C4 12 mg/dL の低下，IgG 2,809 mg/dL の増加を認めた。

胸部単純 X 線写真では心拡大および胸水貯留を認めた。腹部 X 線写真では腹部の透過性が全体的に低下しており腹水の存在が疑われた。心電図，心エコーは特記すべき異常は見られなかった。

入院後経過(Fig. 6)：入院時にフロセミド投与を行ったが，反応が悪く溢水状態が続くため，入院翌日より血液透析を施行した。溢水は改善したが，1 日尿量 50 mL 以下と無尿であり, 連日の透析にもかかわらずデータは悪化した。先行感染を伴い，ASO，ASK の上昇および補体低下を認めたため溶連菌感染後急性糸球体腎炎(APSGN)と診断したが，発症後 2 週間を過ぎても利尿期とならず，データは BUN 93.5 mg/dL, Cr 14.4 mg/dL, 尿酸 15.8 mg/dL まで悪化した。IgG が高値であり免疫学的な異常が考えられたため DFPP を 3 回施行したところ，最終日より利尿期となり，症状および検査所見は劇的に改善した。透析を計 8 回行い離脱した。開腹腎生検を行い，管内増殖性糸球体腎炎回復期と診断された。蛋白尿陰性化, BUN 6.5 mg/dL, Cr 1.0 mg/dL となったため退院となった。

病理所見(Fig. 7)：糸球体は肥大し，メサンギウム細胞および基質の中等度の増加を認め，係蹄内への好中球浸潤も認め，管内増殖性糸球体腎炎回復期と診断された。

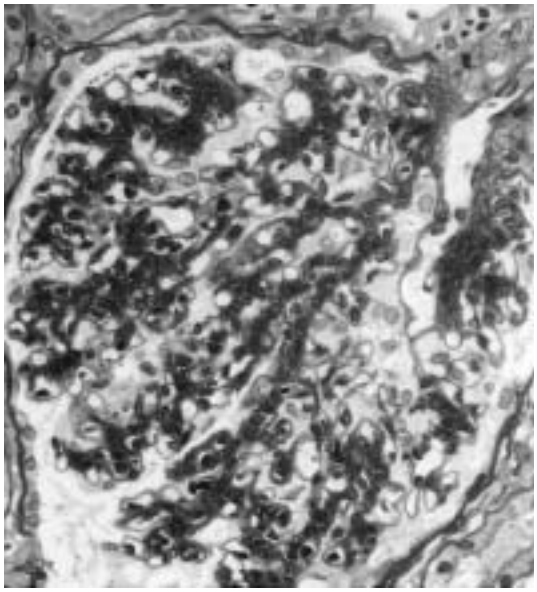

Fig. 7.　Light microscopic findings (Periodic acid Schiff stain) in case 3 (×400)
Moderate mesangial hypercellularity and expansion of the mesangial matrix can be observed.

考　察

3 症例とも先行感染が不完全な治療で治癒に至らず，感染が持続していた。このことが重症化や免疫反応の増強の一因と考えられる。また 3 症例とも，FE_{Na}＜1 %であり，急性腎不全の原因として尿細管障害ではなく糸球体病変が主であると考えられた。管外性病変としての半月体形成を認めた症例 1 では，尿量は比較的保たれていたが，症例 2，3 は無尿であった。症例 3 は腎生検を急性期に施行していないが，症例 2 同様に管内増殖，腫大の病変が非常に高度であったと推察される。全例で腎機能低下は可逆的であり改善した。

急性腎不全をきたす急性糸球体腎炎の特徴について Ferrario ら[1]は，11 例の急性腎不全を発症した症例と 9 例の急性腎不全を発症しなかった症例を比較検討している。それによると，年齢，性別，潜伏期間には有意差はみられなかったが，組織学的に重度の管内増殖による血管内腔の狭小化，内皮下およびメサンギウムの deposit，間質病変が急性腎不全を発症したグループでは高頻度に認められたとのことだった。これらより，血管の狭窄，間質病変が急性腎不全の発症に関与している可能性があるが，確定はしていない。

症例 1 では糸球体の 25 %で半月体を形成していた。

Amr ら[2]によると，全糸球体のうち 50 %以上に半月体形成の認められる急性感染後糸球体腎炎例では，10 歳以上，75 %以上の半月体形成，経過中の高血圧，および nephrotic range の蛋白尿が腎機能悪化因子としてあげられている。また逆に，本症例のように半月体が存在するが少ない（全糸球体の 50 %以下）症例について，Hinglais ら[3]は，長期予後に関して半月体の存在しない症例と比較したところ有意差はなかったと報告している。

症例 1 は，高齢者に発症し急性腎不全となり血液透析を必要とした症例である。

APSGN の多くは 3〜10 歳に好発するが成人発症も認められる。Vendemia ら[4]の報告では，イタリアで腎生検を行った 2,511 例の結果を基に推計した高齢者での APSGN の罹患率は 0.9 人/100 万人であった。また，高齢発症した APSGN の臨床的特徴に関して，黒川ら[5]（4 例，発症時年齢 69.3±4.4 歳），Washio ら[6]（7 例，発症時年齢 55 歳以上）の報告では，若年発症例と比較した際，発症時の血清 Cr 値に統計学的有意差は認められず，血清 Cr 値でみた腎機能障害の回復速度は緩徐であるが予後は良好であった。

症例 2 では，早期に腎生検を施行して，ワイヤーループ様の内皮下沈着を認めていた。

APSGN の発症機序としては，腎炎惹起性菌株より放出された腎炎惹起性抗原が上皮下および内皮下に沈着し，それらに対する循環抗体が免疫複合体を形成（*in situ*），さらに循環免疫複合体が内皮下に沈着し糸球体病変が惹起されると考えられている[7]。Jochen ら[8]のラット糸球体腎炎のモデルでは，免疫複合体が上皮下沈着したモデルと比較し，内皮下沈着したモデルでは，血小板凝集，多核白血球の浸潤など，より炎症が強く，無尿となり，さらに deposit は早急に除去された。逆に上皮下沈着のモデルでは足突起の癒合が強く，著明な蛋白尿を呈した。前述の Ferrario らの報告[1]でも，急性腎不全を発症した重症急性糸球体腎炎でより高頻度に内皮下およびメサンギウムの deposit を認めたとのことなので，内皮下に deposit を生じる症例はより炎症が強く，GFR が低下すると考えられる。さらに症例 3 では deposit は認めなかったが，透析を必要とする急性腎不全を発症していることを考えると，内皮下 deposit が形成されており，腎生検時には消失していた可能性が高い。

症例 1，2 ではネフローゼ症候群を合併していた。

APSGN においてネフローゼ症候群を発症する率は，成人例の報告[3,9]では 10〜30 %とされているが，対象を小児に限った報告[10]では 2〜5 %と少なく，年齢による要因が大きいと考えられる。組織学的には，蛍光抗体で係蹄壁に多くの deposit が沈着し，ときに癒合がみられ，電子顕微鏡で上皮下沈着物の多いタイプ，いわゆる Garland type がその

他の Mesangial type，Starry sky type よりネフローゼ症候群となる頻度が高かったようである[11,12]。また，30 %以上の糸球体に半月体を形成する例もネフローゼ症候群となりやすいと報告[13]されている。検索しえた限りでは，本邦ではネフローゼ症候群＋急性糸球体腎炎は約 30 例報告があった。

治療として症例 1，2 にはステロイドを使用した。

APSGN は典型例では自然軽快し，ステロイドは Na 貯留を促進し高血圧を進展させる症例が多く，一般的には使用されないが，ステロイドの適応について吉澤ら[14]は，①急速進行性糸球体腎炎 or 半月体形成＞30 %，②ネフローゼ症候群，nephrotic range の蛋白尿，③Garland type としている。

症例 1，3 には DFPP を行った。

急性糸球体腎炎に対して plasmapheresis を行った症例は Suyama ら[15]の報告にみられる。小児例であり，急性腎不全とネフローゼ症候群を呈しており，組織所見は，光顕では半月体性腎炎，免疫染色では Garland type であった。ステロイドパルス＋plasmapheresis を行っていた。急性糸球体腎炎に対する plasmapheresis に関して有効性を示す症例研究は見当たらないが，急性糸球体腎炎と似たような機序で発症すると考えられている感染性心内膜炎関連急性糸球体腎炎では，DFPP を含む plasmapheresis にて改善したとの報告が散見される。

Lockwood ら[16]は免疫複合体除去の効果があったと報告している。本症例でも血中 IgG が高値であったことより，抗原に対する ASO，ASK などの抗体産生が促進され多量の免疫複合体が形成されていた可能性が高い。

結　語

溶連菌感染後の急性糸球体腎炎は自然軽快する疾患であり，治療は支持療法が主体であるが，急性腎不全例，ネフローゼ症候群を含む高度蛋白尿を呈する例，腎生検にて半月体を形成，内皮下沈着を呈する例では，ステロイド治療や DFPP も有用であると考える。

半月体を有する症例は腎機能，蛋白尿の改善は遷延し，治療として DFPP のみでは不十分で，ステロイド治療を要した。免疫複合体産生の多いような管内の病変のみであれば，DFPP 単独の治療でも有効である可能性が示唆された。

文　献

1. Ferrario F, Kourilsky O, Morel-Maroger L. Acute endocapillary glomerulonephritis in adults：a histological and clinical comparison between patients with and without initial acute renal failure. Clin Nephrol 1983；19：17−23.
2. Amr A. EI-Husseini1, Hussein A. Sheashaa1, Alaa A. Sabry1, Fatma E. Moustafa1, Mohamed A. Acute post infectious crescentic glomerulonephritis：clinicopathologic presentation and risk factors. J Int Urol Nephrol 2005；37：603−609.
3. Hinglais N, Garcia-Torres R, Kleinknecht D. Long-term prognosis in acute glomerulonephritis. The predictive value of early clinical and pathological features observed in 65 patients. Am J Med 1974；56：52−60.
4. Vendemia F, Gesualdo L, Schena FP, D'Amico G；Renal Immunopathology Study Group of the Italian Society of Nephrology. Epidemiology of primary glomerulonephritis in the elderly. Report from the Italian Registry of Renal Biopsy. J Nephrol 2001；14：340−352.
5. 黒川　昭，藤田美代子，田村浩三，鎌田貢壽，小林　豊．高年齢発症した溶血性連鎖球菌感染後急性糸球体腎炎の 4 例．北里医学 1995；25：100−105.
6. Washio M, Oh Y, Okuda S, Yanase T, Miishima C, Fujimi S, Ohchi N, Nanishi F, Onoyama K, Fujishima M. Clinicopathological study of poststreptococcal glomerulonephritis in the elderly. Clin Nephrol 1994；41：265−270.
7. 吉澤信行．急性糸球体腎炎．綜合臨床 2007；56（増刊）：520−526.
8. Fries JW, Mendrick DL. Rennke HG. Determinants of immune complex-mediated glomerulonephritis. Kidney Int 1988；34：333−345.
9. Baldwin DS, Gluck MC, Schacht RG, Gallo G. The long-term course of poststreptococcal glomerulonephritis. Ann Intern Med 1974：80：342−358.
10. 田端祐一，岡田善郎，鹿野高明，高橋　豊，穴倉迪彌．ネフローゼ症候群を呈した急性糸球体腎炎の 1 例．臨床小児医学 2001；49：17−20.
11. Sorger K, Gessler U, Hübner FK, Köhler H, Schulz W, Stühlinger W, Thoenes GH, Thoenes W. Subtypes of acute postinfectious glomerulonephritis. Synopsis of clinical and pathological features. Clin Nephrol 1982；17：114−128.
12. Edelstein CL, Bates WD. Subtypes of acute postinfectious glomerulonephritis：a clinico-pathological correlation. Clin Nephrol 1992；38：311−317.
13. 吉澤信行，尾田高志，山上和夫．ネフローゼ症候群のすべて　臨床　治療各論　急性糸球体腎炎．腎と透析 2005；59（増刊）：398−403.
14. 吉澤信行，尾田高志，山上和夫．慢性腎臓病総合対策　病態解析・治療の進歩　急性腎炎症候群．綜合臨牀 2006；55：1288−1293.
15. Suyama K, Kawasaki Y, Suzuki H. Girl with Garland-pattern poststreptococcal acute glomerulonephritis presenting with renal failure and nephrotic syndrome. Pediatr Int 2007；49：115−117.
16. Lockwood CM, Pussell B, Wilson CB, Peters DK. Plasma exchange in nephritis. Adv Nephrol Necker Hosp 1979；8：383−418.