日腎会誌 2009；**51**(7)：891-896.

症　例

大量下血と半月体形成性腎炎をきたした Henoch-Schönlein 紫斑病の高齢男性例

工藤　俊　中屋来哉　八幡真弓　相馬　淳

Massive colonic bleeding and crescentic glomerulonephritis in an elderly man with Henoch-Schönlein purpura

Shun KUDO, Izaya NAKAYA, Mayumi YAHATA, and Jun SOMA

Department of Nephrology, Iwate Prefectural Central Hospital, Iwate, Japan

要　旨

症例は 79 歳，男性。平成 7 年に大腸穿孔(原因不明)により人工肛門造設。平成 19 年 11 月，感冒様症状，腹痛があり，その約 2 週間後に両下腿に紫斑が出現した。近医皮膚科にて Henoch-Schönlein 紫斑病(HSP)が疑われ当院皮膚科へ紹介入院となった。prednisolone(PSL)30 mg/日により紫斑は軽快したが，高度な血尿と蛋白尿を伴う急速な腎機能低下がみられたため当科に転科した。

腎生検にて過半数の糸球体に細胞性半月体形成が，また蛍光抗体法でメサンギウムおよび係蹄壁に沿った IgA，C3，フィブリノゲンの顆粒状沈着が認められ，半月体形成性の紫斑病性腎炎と診断した。血清 Cr 値は上昇傾向にあったが，CRP が陰性化し紫斑も減少したため，第 14 病日に PSL を 20 mg/日に減量したところ，第 19 病日に大量下血をきたした。下部消化管内視鏡で人工肛門近くの腸管より広範な oozing が認められた。HSP に起因した出血と考え，同日よりステロイドパルス療法を施行し，その後 PSL を 30 mg/日へと増量したところ血清 Cr 値低下，尿蛋白量減少を認めた。第 39 病日より cyclophosphamide 25 mg/日を追加投与したところさらに尿蛋白量が減少し，下血もみられず第 64 病日に退院した。

A 79-year-old man with an artificial anus constructed during surgical repair of colon perforation of unknown etiology in 1995 was admitted to our hospital for sudden appearance of purpura in the lower extremities. Two weeks before admission, he complained of flu-like symptoms and abdominal pain. He was diagnosed with Henoch-Schönlein purpura(HSP), which responded to treatment with 30 mg/day oral prednisolone(PSL). Subsequently, however, rapid deterioration of renal function associated with severe hematuria and proteinuria was noted. Renal biopsy on hospitalization day 14 showed cellular crescent formation in more than half of the glomeruli with granular deposits of IgA, C3 and fibrinogen in the mesangium and on the capillary walls. PSL was tapered to 20 mg/day from hospitalization day 14 because of a further decrease in purpura and a decrease in C-reactive protein. On hospitalization day 19, serum creatinine increased to 3.1 mg/dL and a massive bloody stool was observed. Colonoscopy revealed extensive oozing from the colonic mucosa around the artificial anus. Since the bleeding was considered to result from HSP activity, methylprednisolone pulse therapy was applied, followed by increasing the dose of oral PSL to 30 mg/day. Co-administration of cyclophosphamide (25 mg/day) from hospitalization day 39 led to improvement of renal dysfunction and a decrease in proteinuria at the outpatient clinic.

Jpn J Nephrol 2009；51：891-896.

Key words：rapidly progressive glomerulonephritis, steroid pulse therapy, cyclophosphamide, leukoclastic vasculitis, gastrointestinal bleeding

岩手県立中央病院腎臓内科

(平成 21 年 4 月 16 日受理)

はじめに

Henoch-Schönlein 紫斑病(HSP)は全身性の細小血管炎による非血小板性紫斑病である。患者の約 90 %は小児であり，成人例は 5〜10 %と比較的稀である[1)]。皮膚，関節，腹部症状を三大徴候とするが，このほかに腎，呼吸器，中枢神経症状が出現し，腎障害，消化管障害は小児に比べ成人では重篤になりやすいと報告されている[2)]。90 %以上の症例は安静と対症療法で軽快する予後良好の疾患であるが，重症例ではステロイドや免疫抑制薬が有効とされ，血漿交換の有用性も報告されている[3)]。今回われわれは，大量下血とともに半月体形成性紫斑病性腎炎による急速進行性腎炎をきたした HSP の高齢男性例を経験したので報告する。

症　例

患　者：79 歳，男性

主　訴：四肢の紫斑，四肢・結膜浮腫，下腹部痛

既往歴：平成 7 年に大腸穿孔により人工肛門を造設(詳細不明)

現病歴：高血圧，糖尿病のため近医に通院治療中であった。平成 19 年 11 月に感冒様症状，腹痛があり，その約 2 週間後に下腿に紫斑が出現した。近医皮膚科を受診したところ HSP が疑われ，当院皮膚科へ紹介入院となった。prednisolone(PSL)30 mg/日の投与により紫斑は軽快したが，尿蛋白(2＋)，尿潜血(3＋)，血清 Cr 1.83 mg/dL と腎機能障害が認められた。紫斑病性腎炎の合併が疑われ，第 11 病日に当科に転科した。

転科時現症：身長 163.5 cm，体重 87 kg，BMI 32.7，血圧 151/75 mmHg，脈拍 64 回/分，意識清明，結膜浮腫あり，胸部ラ音なし，心雑音なし，関節痛なし，腹部は膨満し，軟だが圧痛あり，左下腹部に人工肛門および腹壁ヘルニアあり，下腿浮腫あり，四肢に多数の紫斑あり(Fig. 1a)。

転科時検査所見(第 13 病日)(Table)：検尿では尿蛋白(4＋)，潜血(2＋)，1 日尿蛋白量は 11.4 g と高度で，尿中 NAG は 25.4 U/L と上昇していた。血算では好中球優位の白血球増加と軽度の貧血を認めた。便潜血は陽性であった。生化学検査では総蛋白，アルブミンが減少し，血清 Cr は 2.51 mg/dL へとさらに上昇していた。また，入院時 CRP は 5.8 mg/dL であったが転科時には 0.16 mg/dL と陰性化していた。IgG の軽度低下を認めたが，そのほかの免疫・凝固系に異常はなかった。

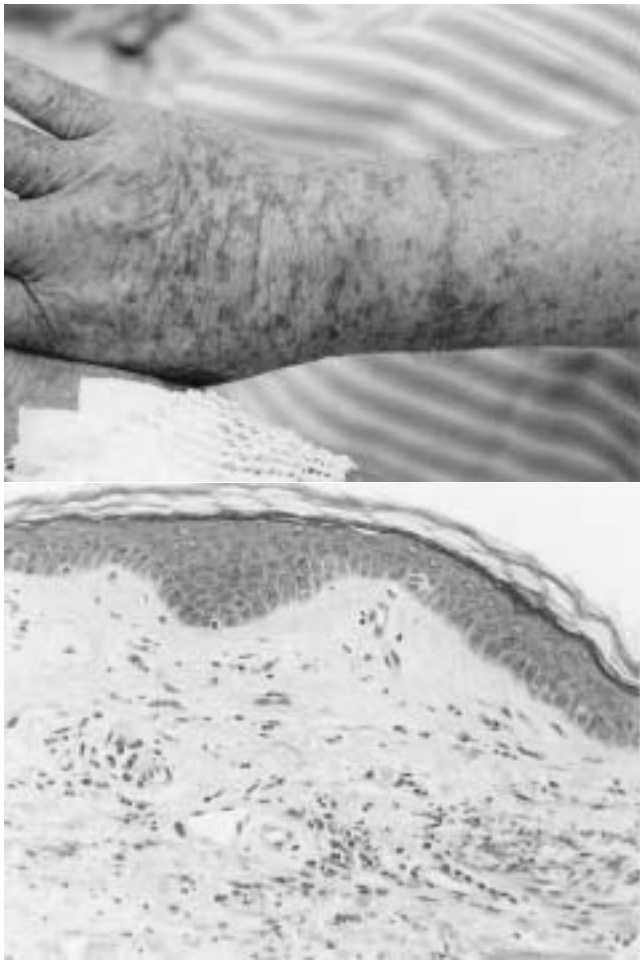

a
b

Fig. 1. Purpura and skin biopsy

a：Purpura on his upper limb

b：Skin biopsy of purpura shows polymorphonuclear cell infiltration, clustered leukocytes and bleeding around the arterioles.(Hematoxylin-eosin stain, original magnification×100)

入院後経過：入院第 5 病日に行った皮膚生検所見では真皮にびまん性の炎症細胞浸潤を認め，赤血球の管外漏出も伴っていた(Fig. 1b)。小血管周囲に多数の多核白血球浸潤と破砕白血球を認め，標本内には確認できなかったが，破砕白血球性血管炎の存在が示唆された。

当科転科時，血清 Cr は 2.51 mg/dL まで上昇し，約 10 g/日の尿蛋白も持続していたが，紫斑が軽快傾向で，CRP も陰性化していたため，第 14 病日に PSL を 20 mg/日へと減量した。

同第 14 病日に行った腎生検所見では，19 個の糸球体のうち 3 個が完全硝子化し，その他の 16 個中 9 個に細胞性半月体を認めた。尿細管はびまん性に萎縮し，間質線維化と炎症細胞浸潤がみられた(Fig. 2a)。強拡大像では糸球体

Table.　Labolatory data on admission

Urinalysis		Blood chemistry		Immunochemistry	
protein	4＋	TP	4.6 g/dL（6.5〜8.0）	IgG	556 mg/dL（870〜1,700）
occult blood	2＋	Alb	58.2 %（58.5〜72.6）	IgA	274 mg/dL（110〜410）
glucose	1＋	α1	4.0 %（1.6〜3.2）	IgM	51 mg/dL（34〜220）
Sediment		α2	13.3 %（5.2〜10.4）	C3	81 mg/dL（65〜135）
RBC	2〜3/HPF	β	11.3 %（6.9〜11.4）	C4	31 mg/dL（13〜35）
WBC	4〜5/HPF	γ	13.2 %（10.3〜22.6）	CH50	38.9 U/mL（30〜40）
hyaline cast	1＋	GOT	15 IU/L（8〜40）	ANA	×40（＜40）
leukocyte cast	1＋	GPT	22 IU/L（5〜35）	MPO-ANCA	＜10EU（＜10）
granular cast	1＋	LDH	334 IU/L（121〜226）	PR3-ANCA	＜10EU（＜20）
waxy cast	1＋	ALP	134 IU/L（112〜334）		
oval fat body	1＋	γGTP	20 IU/L（8〜65）	Coagulation test	
Urine chemistry		ChE	200 IU/L（185〜431）	PT	95 %（70〜130）
protein excretion	11.4 g/day	Na	144.9 mEq/L（135〜147）	APTT	25.5 sec（23.5〜36.3）
24hrCcr	32.1 mL/min（80.0〜130.0）	K	5.53 mEq/L（3.5〜5.0）	Fbg	246 mg/dL（190〜340）
NAG	25.4 U/L（＜7.0）	Cl	113.9 mEq/L（98〜108）	AT-3	105 %（80〜120）
		Ca	7.3 mg/dL（8.5〜11.0）	FDP	8 μg/mL（＜5）
Peripheral blood		IP	4.3 mg/dL（2.5〜4.5）		
WBC	12,470/μL（4,000〜9,000）	BUN	69.6 mg/dL（8.0〜20.0）	Others	
Neu	84.3 %（40.0〜74.0）	Cr	2.51 mg/dL（0.5〜1.2）	Fecal occult blood	（＋）
Lym	10.7 %（19.0〜48.0）	UA	7.4 mg/dL（3.0〜7.5）		
Mon	4.9 %（3.4〜9.1）	TC	139 mg/dL（130〜220）		
Eos	0.1 %（0〜7.0）	TG	88 mg/dL（50〜150）		
Bas	0 %（0〜1.5）	CRP	0.16 mg/dL（＜0.4）		
RBC	340×10^4/μL（400〜530）				
Hb	10.4 g/dL（13.5〜17.5）				
Hct	31.3 %（40.0〜50.0）				
Plt	26.7×10^4/μL（13〜34）				

（　）内は基準値

の著明な管内性増殖と分葉化，末梢係蹄腔内には多核白血球浸潤と核破砕像がみられ（Fig. 2b），一部のメサンギウム・半月体には壊死性病変も観察された。蛍光抗体法ではIgA，C3，フィブリノゲンが，メサンギウムと係蹄壁に沿って顆粒状に沈着していた（Fig. 2c）。以上より紫斑病性腎炎による免疫複合体型の半月体形成性腎炎と診断した。

第 19 病日，血清 Cr 値が 3.1 mg/dL に上昇するとともに突然の大量下血を生じ，Hb が 10.2 g/dL から 4.7 g/dL へと著しく低下した。下部消化管緊急内視鏡で人工肛門近くの大腸粘膜に広範な oozing が認められたが，活動性の出血はなく，ショック症状は呈さなかった（Fig. 3）。

HSP による下血と考え，輸血とともに同日よりメチルプレドニゾロン（mPSL）パルス療法（500 mg/日）を 3 日間行い，PSL 30 mg/日に増量したところ下血は数日で消失した。血清 Cr 値はパルス療法開始後，3.4 mg/dL をピークに低下し，1 日尿蛋白量も 11.9 g をピークに減少傾向となった。第 39 病日より cyclophosphamide（CPA）25 mg/日の併用を開始した。血清 Cr 値は 1.6 mg/dL，1 日尿蛋白量は 3 g 台まで低下し，第 64 病日に退院した（Fig. 4）。平成 20 年 8 月に CPA を中止し，平成 21 年 2 月には PSL を 10 mg/日まで漸減した．依然として大量の蛋白尿は持続しているが，Cr 1.85 mg/dL，尿蛋白 3.4 g/gCr，TP 5.3 g/dL，Alb 3.4 g/dL，自覚症状としては軽度の浮腫を残すのみとなり，経過は比較的良好である。

考　　察

本例は 79 歳と HSP としては高齢発症で，重篤な腎障害と大量下血をきたした稀な症例であった。70 歳以上に限ると腎障害と大量の下血をきたした HSP の報告はわずかに 2 例で，両者とも治療抵抗性で不幸にも死亡している[4,5]。

HSP は成人例と小児例では随伴症状の発生率，重症度が異なり，特に成人で消化管障害と腎障害の頻度および重症度が高いと報告されている[6]。しかし，致死的なほどの大量出血はきわめて稀であり，その割合は 0.5〜5 %と報告されている[7,8]。消化管障害は腹痛，下痢のほか，便潜血陽性

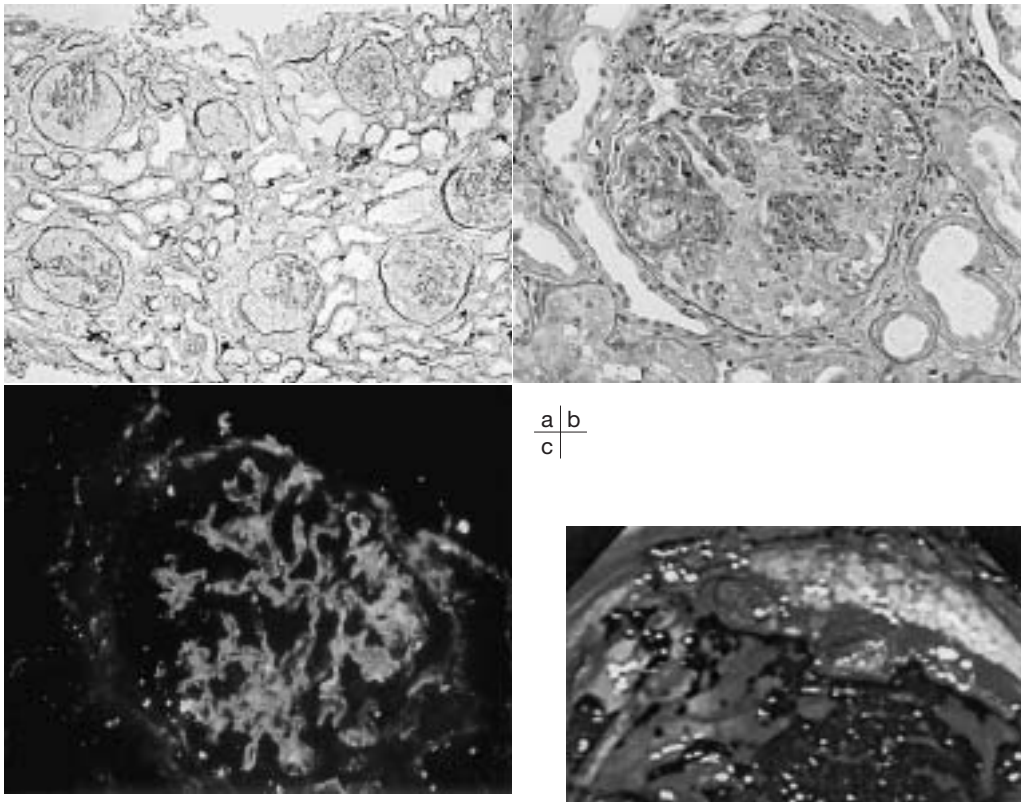

Fig. 2. Findings of renal biopsy

a：Cellular crescents are observed in more than half of the glomeruli. Tubular atrophy, an increase in the interstitium and inflammatory cell infiltration are also observed.（Periodic acid-methenamine-silver（PAM）stain, original magnification×100）

b：The glomerulus shows lobular and collaptic changes associated with cellular crescentic formation, and endocapillary proliferation with polymorphonuclear cell infiltration and karyorrhexis.（Periodic acid-Schiff（PAS）stain, original magnification×400）

c：Immunofluorescent study shows granular IgA deposits in the mesangium and on the capillary walls.（Original magnification×400）

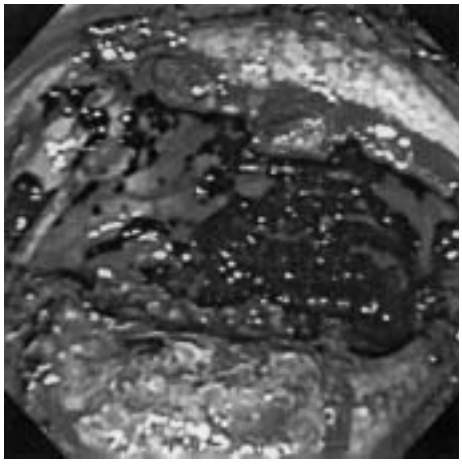

▶Fig. 3. Colon bleeding

Colonoscopy from the artificial stoma revealed a bloody stool in descending colon.

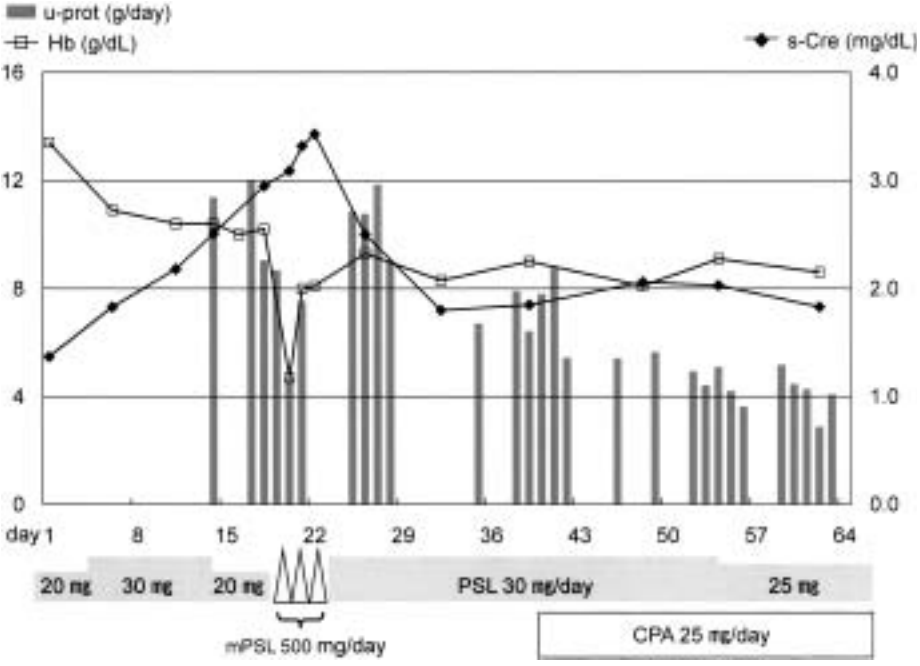

Fig. 4. Clinical course

u-prot：urinary protein, s-Cre：serum creatinine, mPSL：methylprednisolone, PSL：prednisolone, CPA：cyclophosphamide

から肉眼的血便までの消化管出血，ときには腸重積や消化管穿孔を呈することもある。20 歳以上の成人例とそれ以下の症例を比較した Uppal らの報告では，消化管障害のなかでは下痢の頻度は成人で有意に高かったが，下血，血便，便潜血の頻度には年齢による有意差はみられなかった[9]。これら重症の消化管障害をきたす原因や危険因子は不明である。消化管病変の治療にはステロイド療法，免疫抑制療法，血漿交換が有効といわれている[10]。

腎病変は成人で発生頻度，重症度ともに高く，約 10 %が末期腎不全に至ると報告されている[11]。紫斑病性腎炎の組織像は，成人，小児例とも約 9 割が International Study of Kidney Disease in Childhood（ISKDC）分類において class Ⅱ～Ⅲの病変を呈する[12]。本例はⅥ度に相当し，その頻度は成人で 5.3 %と報告されている。腎予後規定因子としては高度蛋白尿，高血圧，高齢，腎生検にて 50 %以上の糸球体での半月体形成，管内性増殖，フィブリノイド壊死，糸球体硬化の度合いや間質線維化などがあげられている[11,13]。また，重度の腹痛が腎障害の危険因子であるとの報告もあり[14]，本例は腎予後不良因子の多くを満たしていたことになる。

本例において，第 14 病日に PSL を 20 mg/日に減量したが，適切な対応であったかどうか検討する必要がある。患者は 79 歳と高齢であるため，2 週間にわたる PSL 30 mg/日の投与により日和見感染の可能性が危惧されたこと，CRP が陰転化したこと，皮膚病変が軽快したことなどから PSL を減量したが，一方では，高度血尿および蛋白尿を伴った腎機能低下は依然として進行性であった。また，PSL 減量後大量下血がみられたことを併せて考えると，HSP による細小血管炎は 2 週間の PSL 30 mg 投与ではコントロールされていなかったと考えるべきであろう。さらに下血後の mPSL パルス療法への反応をみると，入院当初より同療法を行う選択肢もあったと考えられる。

しかし，成人の HSP は比較的稀であるため，重症例に対する治療についてのまとまった報告はない。腎障害に関して，小児例で PSL と CPA の併用治療や血漿交換療法の有効性が報告されているが[15,16]，成人例でのステロイドパルス療法ないし免疫抑制薬の有効性には明確な根拠が得られていないのが現状である[17]。ただし，本例のように高度血尿と蛋白尿を伴い腎機能低下が進行性であり，ほとんどの半月体が細胞性であるような例では，高齢者であっても初期よりステロイドパルス療法も考慮すべきであると考えられた。また，PSL 漸減時に少量 CPA を併用したが，長期的にみて蛋白尿の減少に有効であった。なお，既往歴の大腸穿孔と今回の大腸出血との関連性が疑われたが，詳細な情報を得ることはできず，また今回の発症までの 13 年間，紫斑などの症状はなかったため関連していた可能性は低いものと考えられた．

ま と め

大量の下部消化管出血と半月体形成性腎炎をきたした HSP の高齢男性例を経験した。PSL 30 mg 2 週間の投与では細小血管炎のコントロールができず，mPSL パルス療法により初めてコントロールされた。また，維持療法として PSL と少量 CPA の併用療法が有効と考えられた。

文　献

1. Saulsbury FT. Henoch-Schönlein purpura in children. Report of 100 patients and review of the literature. Medicine（Baltimore）1999；78：395-409.
2. Blanco R, Martinez-Taboada VM, Rodriguez-Valverde V, Garcia-Fuentes M, Gonzalez-Gay MA. Henoch-Schönlein purpura in adulthood and childhood：two different expressions of the same syndrome. Arthritis Rheum 1997；40：859-864.
3. Hattori M, Ito K, Konomoto T, Kawaguchi H, Yoshioka T, Khono M. Plasmapheresis as the sole therapy for rapidly progressive Henoch-Schönlein purpura nephritis in children. Am J Kidney Dis 1999；33：427-433.
4. 森本尚孝，堀元直哉，氏家はる代，石津　勉，宮谷克也．重度の消化管病変を伴い治療に難渋した成人発症 Henoch-Schönlein 紫斑病の 1 例．三豊総合病院雑誌 2008；29：51-56.
5. Kamm M, John S, Riess R, Geiger H. The first manifestations of Schönlein-Henoch purpura in a 74-year-old female patient with hyperthyroidism. Dtsch Med Wochenschr 1997；122：54-58.
6. Shrestha S, Sumingan N, Tan J, Alhous H, McWilliam L, Ballardie F. Henoch Schönlein purpura with nephritis in adults：adverse prognostic indicators in a UK population. QJM 2006；99：253-265.
7. Chang WL, Yang YH, Lin YT, Chiang BL. Gastrointestinal manifestations in Henoch-Schönlein purpura：a review of 261 patients. Acta Paediatr 2004；93：1427-1431.
8. Lippl F, Huber W, Werner M, Nekarda H, Berger H, Weigert N. Life-threatening gastrointestinal bleeding due to a jejunal lesion of Henoch-Schönlein purpura. Endoscopy 2001；33：811-813.
9. Uppal SS, Hussain MA, A1-Raqum HA, Nampoory MR, A1-Saeid K, A1-Assousi A, Abraham M, Malaviya AN. Henoch-Schönlein's purpura in adults versus children/adolescents：A comparative study. Clin Exp Rheumatol 2006；24：S26-30.
10. Sharma A, Wanchu A, Kalra N, Singh S, Bambery P. Success-

ful treatment of severe gastrointestinal involvement in adult-onset Henoch-Schönlein purpura. Singapore Med J 2007；48：1047−1050.

11. Pillebout E, Thervet E, Hill G, Alberti C, Vanhille P, Nochy D. Henoch-Schönlein purpura in adults：outcome and prognostic factors. J Am Soc Nephrol 2002；13：1271−1278.
12. Coppo R, Mazzucco G, Cagnoli L, Lupo A, Schena FP. Long-term prognosis of Henoch-Schönlein nephritis in adults and children. Italian Group of Renal Immunopathology Collaborative Study on Henoch-Schönlein purpura. Nephrol Dial Transplant 1997；12：2277−2283.
13. Coppo R, Andrulli S, Amore A, Gianoglio B, Conti G, Peruzzi L, Locatelli F, Cagnoli L. Predictors of outcome in Henoch-Schönlein nephritis in children and adults. Am J Kidney Dis 2006；47：993−1003.
14. de Almeida JL, Campos LM, Paim LB, Leone C, Koch VH, Silva CA. Renal involvement in Henoch-Schönlein purpura：a multivariate analysis of initial prognostic factors. J Pediatr（Rio J）2007；83：259−266.
15. Bayrakci US, Topaloglu R, Soylemezoglu O, Kalyoncu M, Ozen S, Besbas N, Bakkaloglu A. Effect of early corticosteroid therapy on development of Henoch-Schönlein nephritis. J Nephrol 2007；20：406−409.
16. Tarshish P, Bernstein J, Edelmann CM Jr. Henoch-Schönlein purpura nephritis：course of disease and efficacy of cyclophosphamide. Pediatr Nephrol 2004；19：51−56.
17. Kawasaki Y, Suzuki J, Suzuki H. Efficacy of methylprednisolone and urokinase pulse therapy combined with or without cyclophosphamide in severe Henoch-Schönlein nephritis：a clinical and histopathological study. Nephrol Dial Transplant 2004；19：858−864.